# Die Behandlung von Kniegelenk-Schußverletzungen,

## ein Beitrag zur Kasuistik dieser Frage.

Mit 8 Abbildungen.

---

INAUGURAL-DISSERTATION

der

hohen medizinischen Fakultät

der

Universität Heidelberg

zur

Erlangung der medizinischen Doktorwürde

vorgelegt von

**FRANZ RICHARD RICHTER**

aus Röcknitz Kgr. Sachsen.

STUTTGART

DRUCK DER UNION DEUTSCHE VERLAGSGESELLSCHAFT

1918.

A. g. XIII.

# Die Behandlung von Kniegelenk-Schußverletzungen,

## ein Beitrag zur Kasuistik dieser Frage.

Mit 8 Abbildungen.

---

INAUGURAL-DISSERTATION

der

hohen medizinischen Fakultät

der

Universität Heidelberg

zur

Erlangung der medizinischen Doktorwürde

vorgelegt von

**FRANZ RICHARD RICHTER**

aus Röcknitz Kgr. Sachsen.

STUTTGART

DRUCK DER UNION DEUTSCHE VERLAGSGESELLSCHAFT

1918.

A. g. XIII.

Gedruckt mit Genehmigung
der medizinischen Fakultät der Universität Heidelberg.

Referent: Geb. Hofrat Prof. Dr. Wilms.

Dekan: Geh. Hofrat Prof. Dr. Gottlieb.

1918.

Aus Bruns' Beiträgen zur klinischen Chirurgie, Bd. 112, Heft 2.
Verlag der H. Laupp'schen Buchhandlung in Tübingen.

Meinen lieben Eltern

zu eigen.

Digitized by the Internet Archive
in 2026

https://archive.org/details/IA40153311_0062

Zu den schwersten in der Beurteilung und den unsichersten in ihrer Prognose gehören die Gelenkverletzungen in diesem Kriege. Wie jeder Arzt im Felde, so hat ganz besonders der Chirurg seine mitgebrachte Schulweisheit oder die auf Friedenserfahrungen gestützte umlernen müssen. Das therapeutisch-wissenschaftliche Gebäude, das auf Erfahrungen aus früheren Kriegen aufgebaut war, ist zusammengebrochen, um sich erst auf neu einsetzender Empirie wieder zu gründen. Es beruht dies in der Hauptsache auf der gegen früher vollkommen veränderten Kriegführung und dem dadurch bedingten anderen Verletzungsmateriale. Während frühere Kriege sich in der Hauptsache als Bewegungskriege abspielten, ist jetzt die vorherrschende Form der Stellungskampf. Infolgedessen handelte es sich früher in den meisten Fällen um Infanterieschüsse, während jetzt die überwiegende Mehrzahl der Verletzungen durch Artillerie- oder im Charakter ähnliche Geschosse hervorgerufen werden. Dazu kommt noch, daß diese Waffe im modernen Kriege eine unendlich erhöhtere Bedeutung gewonnen hat und dementsprechend in weit größerem Maße als früher eingesetzt wird.

Eine besonders wichtige Gruppe der Kriegsverletzungen von Gelenken nehmen die des Kniegelenkes ein

I. wegen ihrer Häufigkeit,

II. wegen der Ausdehnung des Kniegelenkes mit seinen Höhlen, Buchten und Taschen und

III. daraus folgend wegen der häufig schwierigen Beurteilung, ob die Gelenkhöhle getroffen und der Kapselschlauch angerissen ist, ob Steckschuß mit oder ohne Knochenverletzung vorliegt, ob es sich um Infanterie-, Granatsplitter- oder Schrapnellkugelverletzung handelt.

„Das Knie hat ein äußerst kompliziertes Gelenk. Da ist der obere Recessus, verschieden weit kommunizierend mit dem eigentlichen Gelenksack, manchmal auch

die — meist ganz abgeschlossene — Bursa semimembranosa. Und die eigentliche Gelenkhöhle, Scharnier mit tiefer Hohlkehle, wird durch das vorn in der Fossa intercondylica entspringende und breit nach dem unteren Ende der Patella wie der Tibiaumrandung verlaufende Lig. alare — Rudimentum septi — zusammen mit den Ligg. cruciata in eine freilich breit kommunizierende rechte und linke Hälfte mit einigen besonderen Buchten geschieden. Die Menisken aber bilden noch einmal Taschen, die eine obere und untere Gelenkhöhle abgrenzen lassen. Nimmt man dazu, daß durch Verwachsungen nach Bluterguß oder Infektion die Zahl der abgeschlossenen Höhlen noch vermehrt werden kann, so ist eine Uebersichtlichkeit dieses Gelenkes überhaupt nicht vorhanden; es zerfällt in eine ganze Anzahl von Einzelabschnitten"[1]).

Fast immer wird sich eine Kniegelenkverletzung durch Erguß im Kapselschlauch, Hämarthros, kennzeichnen. Die Kniegegend ist prall geschwollen, die Konturen verstrichen, bei Betastung ist die unter großem Innendruck stehende Fluktuation leicht fühlbar. Infolge der starken Spannung der Kapsel besteht meist sehr herabgesetzte Bewegungsmöglichkeit, die Betastung und besonders der Bewegungsversuch lösen heftige Schmerzen aus. Indessen kann der Erguß auch fehlen, besonders wenn, wie ich es bisweilen bei Durchschuß beobachtet habe, der Kapselinhalt durch den Schußkanal abgeflossen ist. Anderseits kann die Kniegegend, auch ohne daß eine echte Gelenkverletzung vorliegt, infolge von Blutung in die Weichteile im ganzen geschwollen sein und beim Aspekt einen Erguß vortäuschen, oder es kann ein wirklicher Erguß ohne direkte Verletzung des Gelenkes vorhanden sein, entstanden gleichsam als sekundärer Erguß durch Prellung oder Sturzkontusion bei Verwundung in Gelenknähe. Daß solche sterile Ergüsse bei rein konservativer Behandlung sich gut und ohne dauernde Schädigung für die Beweglichkeit resorbieren, ist zweifellos. Ruhigstellung in Gips- oder Schienenverband mit gleichzeitiger Heißluftbehandlung sind meist vollkommen ausreichend.

Wie es einerseits unrichtig ist, bei Gelenkverletzungen, auch leichten, von vornherein sich abwartend zu verhalten wegen der besonders bei Granatsplittern drohenden und auch meist erfolgenden Vereiterung, so ist es aber noch mehr zu verwerfen, in jedem Falle bei Verletzung in Gelenknähe lediglich zwecks Splitterentfernung die Wunde operativ anzugehen. Macht sich die Entfernung des in Gelenknähe sitzenden Fremdkörpers notwendig, z. B. wegen Durchbruchsgefahr eines paraartikulären Abscesses ins Gelenk, so muß dies mit größter Vorsicht und Sorgfalt geschehen um die artificielle Eröffnung des Gelenkes und damit die Sekundärvereiterung zu verhüten. Dieser an sich selbstverständliche chirurgische Grundsatz kann meines Erachtens nicht oft genug betont werden, da man trotz häufiger Warnungen immer wieder Fälle von Gelenkvereiterung, meist des oberen Recessus, zu sehen bekommt, die sich mit großer Wahrscheinlichkeit hätte vermeiden lassen, wenn die Wunden unberührt geblieben und die Verletzten so schnell als möglich einem

[1]) A. Borchard u. V. Schmieden, Kriegschirurgie S. 938—943.

Lazarett zugeführt worden wären, in dem ein Röntgenapparat zur Verfügung steht. Das Grunderfordernis für sämtliche Gelenksteckschüsse besteht überhaupt darin, daß sie nur nach vorheriger Röntgenkontrolle angegriffen werden dürfen. Das gilt in ganz besonderem Maße für das Kniegelenk, bei dessen großer Ausdehnung ein anscheinend ziemlich weit davon entfernter Einschuß trotz harmlosen Aussehens doch einen zum Gelenk gehörigen Teil verletzt haben und in der Folge zu den schwersten Komplikationen führen kann. Aus dem Grunde ist es unbedingt notwendig, daß sämtliche, auch die anscheinend leichten, Fälle von Verwundungen in der Umgebung des Kniegelenkes mit der ersten Transportmöglichkeit rückwärtigen Lazaretten zugeführt werden, möglichst Kriegslazaretten, in denen alle technischen Hilfsmittel in ausgezeichneter Vollendung vorhanden sind.

Im Anschluß hieran will ich kurz über die bei uns gebräuchliche Fremdkörperbestimmung berichten. Wir wenden bei allen Steckschüssen und besonders denen in Gelenken die stereoskopische Aufnahme an. Als Stereoskop leistet ein von dem hiesigen Feldröntgenmechaniker, Herrn Ingenieur Vogt[1]), mit einfachen Mitteln selbst angefertigtes Spiegelstereoskop ausgezeichnete Dienste. Die stereoskopische Aufnahme bietet den Vorteil, daß ein großer Plattenverbrauch nicht eintritt, da ja auch sonst zur einigermaßen genauen Lokalisation mindestens zwei Aufnahmen in senkrecht zueinander stehenden Ebenen nötig sind. Außerdem tritt, da der Kranke während der Aufnahme in derselben Lage bleibt und nur die Röhre um 6,5 cm verschoben wird, eine Verlagerung der Weichteile und damit des Fremdkörpers nicht ein, ganz abgesehen von der schonenden Weise, durch welche das gerade bei Gelenkverletzungen so schmerzhafte Drehen des Kranken auf dem Röntgentisch vermieden wird. Ein weiterer großer Vorteil besteht darin, daß der Sitz des plastisch im Gewebe gesehenen Fremdkörpers sich sehr gut dem Auge einprägt und sich nach topographisch-anatomischen Anhaltspunkten der Umgebung leicht und sicher feststellen läßt. Jeder Röntgenaufnahme geht eine genaue Durchleuchtung des verletzten Körperteiles voraus, wodurch uns viele unangenehme Ueberraschungen erspart geblieben sind, da sich oft anscheinend ungefährliche Weichteilschüsse als Verletzungen diffiziler Teile erwiesen (Pleura, Peritoneum, Knochen, Gelenke usw.). Die Forderung der Durchleuchtung vertritt auch Hasselwander sehr energisch, der die röntgenographischen und röntgenoskopischen Methoden für Fremdkörperlokalisation in der feldärztlichen Tätigkeit in ausgezeichneter Weise ausgebaut hat[2]).

---

[1]) Herrn Vogt möchte ich an dieser Stelle meinen Dank für Anfertigung der Abzüge und für seine geradezu vorbildlichen Röntgenaufnahmen aussprechen, die durch ihre Schärfe die Operationen wesentlich erleichtern halfen.

[2]) Ueber die Anwendung der Stereophotogrammetrie des Röntgenbildes in der feldärztlichen Tätigkeit. Münch. med. Wochenschr. 1915. Nr. 44. S. 1515—1519. — Ueber die An-

Als therapeutisches Ideal bei Gelenkverletzungen muß uns die Verhütung der Vereiterung und die Wiederherstellung der Beweglichkeit im Gelenk feststehen. Leider läßt sich das nicht immer erreichen. In vielen Fällen tritt trotz aseptischer und antiseptischer Vorsichtsmaßregeln eine Sekundärvereiterung ein, durch die im günstigsten Falle die Knorpelschichten eingeschmolzen werden und eine Versteifung des Gelenkes zustande kommt. Es gilt hier, vor allem der Eiterung Herr zu werden. Die entstehende knöcherne Ankylose, durch die das Bein ja nicht verkürzt wird, ist immer noch erstrebenswerter als die Resektion, wenn diese überhaupt noch möglich ist und nicht zur sofortigen Amputation geschritten werden muß, wozu in solchen Fällen wohl meist die zwingende Notwendigkeit vorliegen wird wegen Absceßdurchbruchs in die Muskulatur und Eitersenkungen bis tief in Ober- und Unterschenkel hinein. In diesen Fällen ist die Ablatio entschieden der schonendere Eingriff, denn der in diesem Stadium meist septische Kranke übersteht ihn viel leichter, als die nach der Resektion anhaltende starke Eiterung oder sich entwickelnde Phlegmone, die eine äußerst ungünstige Prognose bietet. Die Kranken verfallen sehr schnell, werden appetitlos, bekommen septische Durchfälle, Myocarditiden und gehen trotz Notamputation doch an septischem Marasmus zugrunde. Aber auch abgesehen von der Lebensgefahr ist selbst in quoad vitam günstig verlaufenden Spätresektionsfällen vom sozialen Standpunkte aus die Ablatio empfehlenswerter. Durch die vorausgegangene Eiterung ist Knochen und Periost so verödet worden, daß letzteres seine Fähigkeit, Callus zu bilden, vollkommen verloren hat, und infolgedessen ein Schlottergelenk entsteht. Während ein Mensch mit gutsitzender Prothese nach kurzer Zeit seine volle Bewegungsfreiheit wiedererlangt und für sehr viele Berufe wieder tauglich wird, ist ein solcher mit Schlotterkniegelenk in seinen Bewegungen sehr stark behindert, für die meisten Berufe untauglich und sich selbst zur Qual. Meines Erachtens muß daher bereits der Feldarzt in seinen Handlungen und besonders bei verstümmelnden Eingriffen diese sozialen Erwägungen berücksichtigen und sich von dem Grundsatz leiten lassen, außer Beseitigung der augenblicklichen Gefahr auf dem sichersten und kürzesten Wege auch funktionell ein gutes Resultat zu erzielen[1]).

Es ist nun die Frage, wann und welche Fälle soll man resezieren? Stellt sich bei der Röntgenkontrolle heraus, daß starke Knochenzertrümmerung vorliegt (z. B. T-Brüche der Condylen), so ist abwartende Haltung oder ein zu wenig radikaler Eingriff nicht ratsam, wenigstens wenn es sich um Granat-

---

wendung und den Wert der stereoröntgenogrammetrischen Methode. Münch. med. Wochenschr. 1916. Nr. 21. S. 761—765. — Die Bedeutung röntgenographischer und röntgenoskopischer Methoden für die Fremdkörperlokalisation. Münch. med. Wochenschr. 1917. Nr. 21. S. 732 bis 735.

[1]) Vgl. Sick, Leitsätze für den Abtransport. Münch. med. Wochenschr. 1917. S. 1094 Punkt 5.

splitterverletzungen handelt. Durch den zackigen Splitter werden Schmutz und Stoffteile in die Wunde mit hineingerissen, bei Durchschüssen an den Wänden des Schußkanals abgesetzt, besonders in Knochenwunden, dessen Wände dem durchschlagenden Geschoß starken Widerstand bieten; oder die Infektion kriecht aus der stark verschmutzten Weichteilwunde in den Knochenkanal hinein und greift von hier aus infolge bestehender Fissuren auf das Gelenk über. In dem guten Nährboden der Synovia kommt es zu einer unheimlich schnellen Entwicklung der eingeschleppten Keime. Mit beängstigender Wucht treten phlegmonöse Erscheinungen auf, die auf die Kapsel übergreifen und sich auf dem Lymphwege weiter verbreiten. Es setzen heftige Schmerzen ein, hohes Fieber, die zunehmende Schwellung erstreckt sich weiter auf den Oberschenkel, und häufig tritt noch die gefährlichste aller Wundkomplikationen hinzu, die Gasphlegmone, die dann jeden Versuch, selbst durch hohe Absetzung des Beines der Infektion Halt zu gebieten, meist vollkommen illusorisch macht.

In anderen Fällen treten nicht so stürmische Erscheinungen auf, die Temperatur kann sogar einige Zeit normal sein, die Kniegelenkgegend zwar geschwollen, teigiges Oedem, aber wenig schmerzhaft, mit Ausnahme des Gelenkspaltes, das subjektive Befinden des Kranken gut. Und doch besteht auch hier meist eine, wenn auch langsam fortschreitende Infektion. Im Gegensatz zu der akuten Phlegmone, die, wie ich oben anführte, in den Lymphbahnen sich ausbreitet, wühlt sie sich neue Wege. Der Eiter bricht an vorher intakten Stellen durch die Kapsel und verbreitet sich in die Nachbargewebe. Auch die Prognose dieser subakuten Infektionen ist eine meist ungünstige.

Die beste, ich möchte fast sagen, einzige Prophylaxe gegen derartige schwere Erscheinungen bei bestehender Gelenk- und Knochenverletzung bietet ein frühzeitiges radikales, resezierendes Vorgehen. Das Gelenk wird breit geöffnet, alle Knochentrümmer entfernt und der Weichteilschußkanal gespalten und gesäubert. Sind die Knochen in sehr weiter Ausdehnung zertrümmert, so bleibt nur die Absetzung des Beines übrig; denn ganz abgesehen von der späteren starken Verkürzung, bietet die Konsolidierung solcher Stümpfe große Schwierigkeiten. Der Erfolg ist meist nach Jahr und Tag ein Schlottergelenk mit obendrein starker Verkürzung. Das Bein ist unbrauchbar und der Mann schon durch die Dauer des Krankenlagers erst recht!

Daß aber bei frischen Verletzungen der frühzeitig ausgeführten Resektion keine zu engen Grenzen gezogen sind, beweisen die unten angeführten Fälle Nr. 1 und 2, die sofort nach Einlieferung, etwa 12 Stunden nach der Verwundung, operiert wurden, und bei denen eine knöcherne Ankylosierung der Resektionsstümpfe eingetreten ist, obgleich etwa 7 cm Knochensubstanz fortfallen mußte.

Ich habe betont, daß frühzeitiges radikales Eingreifen bei Granat-

splitterverletzungen angezeigt ist. Nicht viel günstiger sind Schrapnellkugelverletzungen. Zwar werden wegen der glatteren Form, der meist nicht so starken Durchschlagskraft und der daraus folgenden geringeren Sprengwirkung im Knochen nicht so starke Zertrümmerungen gesetzt: auch werden, selbst wenn die Kugel sich beim Aufschlagen abplattet, erfahrungsgemäß nicht soviel Schmutz und Stoffteile in die Wunde mithineingerissen; indessen können bei niederem Sprengpunkte des Schrapnells starke Knochenzertrümmerungen ebenfalls eintreten. Daß dann ebenso energisches Handeln geboten ist, bedarf keiner weiteren Erörterung, da wir die Wunde von vornherein als infiziert betrachten müssen.

Relativ am günstigsten sind die Infanteriegeschoß verletzungen, soweit es sich nicht um Querschläger handelt, die ähnlich wie Granatsplitter zu beurteilen sind, da sie vorher meist am Boden aufgeschlagen sind und ebenfalls Schmutz und Kleiderfetzen infolge ihrer breiten und meist zackigen Aufschlagfläche in die Wunde hineintragen. In ihrer Längsachse perforierende Geschosse können zwar als Nahschüsse wegen der durch ihre große Geschwindigkeit bedingten Sprengkraft ausgedehnte Zerstörungen verursachen, besonders Strahlenfissuren setzen, sind aber, da sie bei direktem Schuß den Erdboden nicht berühren und die Kleidung nur lochartig durchbohren, am wenigsten mit Keimen beladen, so daß bei solchen Verletzungen konservatives Verhalten am ehesten berechtigt ist. Natürlich wird es sich auch hier um die Art und Ausdehnung der Verletzung handeln, denn je stärker die Zertrümmerung von Knochen und Weichteilen ist, desto mehr bietet sich für eine von Ein- oder Ausschuß einwandernde Infektion die Möglichkeit der schnellen Verbreitung. Scharfe Ueberwachung von Patient und Wunde ist hier unbedingt notwendig. Ein Beweis für die Berechtigung konservativen Verhaltens sind die Fälle Nr. 7 und 8, die trotz schwerster Knochenverletzung, Absprengung des ganzen Condylus, bei rein abwartendem Verhalten reaktionslos heilten. Ich möchte, auf diese zwei Fälle gestützt, nicht die Behauptung aufstellen, daß konservatives Verhalten hier die einzig richtige Therapie sei, sondern bei vorsichtiger, genauer Beurteilung solcher Fälle nur ihre Berechtigung hervorheben.

Von der oben aufgeworfenen Frage läßt sich also nur der eine Teil genauer beantworten, daß, wenn reseziert werden muß, dies so frühzeitig wie möglich zu geschehen hat. Dagegen müssen wir eine theoretische Norm, daß in bestimmten Fällen bei einer bestimmten Art der Verletzung reseziert werden muß, prinzipiell ablehnen. Bei keiner Wunde läßt sich so wenig wie gerade bei Kniegelenkverletzungen ein allgemeines Schema der Behandlung aufstellen, sondern jeder Knieschuß muß von Fall zu Fall, ich möchte sagen, rein individuell beurteilt werden, welcher Weg in der Behandlung einzuschlagen ist. Immerhin wird und muß man sogar sich gewisse Richtlinien vorzeichnen, nach denen man sein Vorgehen in der Wundbehandlung in klinisch gleichen oder ähnlichen Fällen bestimmt. Aber eine Verallgemeine-

rung von geäußerten Ansichten und Ratschlägen für die Wundbehandlung bis zum feststehenden Schema führt zu großen Enttäuschungen und Mißerfolgen, unter denen die Verwundeten am meisten zu leiden haben. Auf einer solchen schematisierenden Hinnahme von gutgemeinten Ratschlägen beruhen meines Erachtens auch die therapeutischen Mißerfolge von Kollegen, für die die Anregungen P a y r's[1]) in seiner Schrift über „Verlauf und Behandlung von Gelenkeiterung; Technik der Eröffnung und Drainage" als autoritative Vorschrift galten, und nach denen mehr oder weniger ohne kritische Beurteilung gehandelt wurde.

Den extremen Gegensatz zur Resektion bildet das k o n s e r v a t i v e V e r h a l t e n bei Kniegelenkverletzungen. Auch hier muß man sich vor einem Zuviel und einem Zuwenig hüten und eine vorsichtige Auswahl der Fälle treffen, die ebenfalls sehr sorgfältiger Ueberwachung bedürfen. Ich muß gestehen, daß ich während der ersten kritischen Zeit immer das beengende Gefühl habe, auf einem Pulverfaß zu sitzen. Der Mangel an klarer Uebersicht der Wundverhältnisse verursacht eine solche Unsicherheit in der prognostischen Beurteilung jedes Einzelfalles, daß man auch bei noch so günstigem Verlaufe stets das Empfinden haben kann, lediglich vom Glück begünstigt gewesen zu sein. Ich möchte indessen damit nicht behaupten, daß abwartende Haltung bei gewissen Kniegelenkverletzungen grundsätzlich zu verwerfen sei, sondern nur die Notwendigkeit der exakten Auswahl betonen. Auch hierbei spielt die Art des verletzenden Geschosses eine große Rolle. Aus den erörterten Gründen sind die Granatverletzungen prognostisch unsicherer und gefährlicher, als die durch Schrapnell- und Infanteriekugel verursachten. Gleichstehend mit den ersteren sind die Handgranaten- und Minensplitterverletzungen, die ebenfalls als stark verbogene, zackige Eisenblechstücke viel Schmutz und Kleiderteilchen in die Wunde einschleppen, sich tief in die Weichteile und Knochen einbohren, dazu meist das ganze Gelenk derartig übersäen, daß an die Entfernung jedes einzelnen Splitters gar nicht zu denken ist. Man wird in derartigen Fällen öfter zu konservativem Verhalten verurteilt sein, da ein Eingriff entweder so große Zerstörungen des Gewebes nötig machen würde, daß die operative Schädigung größer als der zu erwartende Nutzen ist, oder nach Entfernung der gröbsten Splitter eine Vereiterung der kleinen nicht angegriffenen Schußkanälchen eintritt, die die schwersten Gefahren zur Folge hat. Ich erinnere mich von früher eines Falles, den Th ö l e in seiner Arbeit (vgl. diese Beitr. Bd. 112, H. 1) über Kriegsverletzungen des Kniegelenks anführt. Trotz einer Unmenge kleiner Minensplitter im Knie, davon etwa acht bis zehn in der Gelenkhöhle selbst, heilte der Fall bei konservativem Verhalten mit einfacher Gelenkspülung und nachfolgender Phenolkampferinjektion reaktionslos aus. Leider aber gehören diese Fälle zu den Ausnahmen. Für konservatives Verhalten kommen daher in

[1]) Deutsche Zeitschr. f. Chir. 1916, Dez., Bd. 139. Heft 1—4.

erster Linie solche Fälle in Betracht, bei denen man in Ermanglung von etwas Besserem dazu gezwungen ist; wenn man sich nicht von vornherein und, wie der Fall von Thöle zeigt, unberechtigterweise auf den schroffsten Standpunkt der Ablatio stellt, wozu bei ungünstigem Verlauf immer noch Zeit ist. Bei derartig multiplen Verletzungen ist aber auch eine ganz besonders eingehende Ueberwachung notwendig wegen der großen Neigung zur Gasphlegmone.

Eine zweite für konservatives Verhalten sich eignende Gruppe von Kniegelenkverletzungen bilden die Infanteriedurchschüsse. Die Gründe hierfür habe ich bei der Besprechung der Resektion dargelegt, und zwar sind Infanteriedurchschüsse auch trotz vorhandener starker Knochenverletzung relativ gutartig, wie die erwähnten Fälle 8 und 9 beweisen. In beiden Fällen hatte ich um so weniger Grund einzugreifen, da ein starker Gelenkerguß nicht vorhanden war, und sie erst längere Zeit nach der Verwundung, der eine 5, der andere 2 Tage (es handelte sich um Franzosen), noch mit dem ersten Verband versehen, eingeliefert wurden und hohes Fieber oder sonstige drohende Erscheinungen nicht vorhanden waren.

Als dritte Gruppe der zu konservativem Verhalten berechtigenden Fälle möchte ich die kleinen Tangentialschüsse des Kniegelenks bezeichnen, bei denen die Kapselwunde durch eine gut ernährte Hautweichteilbrücke noch gedeckt ist. Eine Verschmutzung des Schußkanals durch Tuchfetzen ist wegen der Kleinheit des verletzenden Splitters weniger zu fürchten. Ich habe die Erfahrung gemacht, daß die Stoffteile in solchen Fällen meist nicht im Schußkanal, sondern am Ausschuß beim Durchdringen der elastischen Haut abgestreift werden und sich mit kleinen Inzisionen leicht entfernen lassen. Besteht eine offene Wundfurche, so ist es notwendig, dieselbe von zerrissenen Sehnen- und Muskelteilen zu säubern, um die Einwanderung einer Infektion in den Gelenkschlauch von den sehr bald gangränös zerfallenden Weichteiltrümmern zu verhüten. Die Kapselwunde wird freigelegt und durch sie hindurch das Gelenk gespült. Noch mehr empfiehlt es sich, besonders bei kleiner Kapselschlauchwunde, auf der gegenüberliegenden Seite durch die gesunden Weichteile unter gut aseptischen Vorsichtsmaßregeln zu punktieren und anschließend zu spülen. Es werden dadurch die in der Umgebung der Kapselwunde sitzenden Keime mit der ausfließenden Spülflüssigkeit fortgeschwemmt und dadurch die Einschleppungsmöglichkeit durch die Wunde verringert. Tangentiale rinnenartige Knochenwunden der Condylen, der Patella und des Tibiakopfes werden von lose liegenden Kompaktasplittern und Schmutz gesäubert und mit dem scharfen Löffel ausgekratzt.

Es ist also hierbei das Verhalten nur insoweit konservativ, als eine breite operative Eröffnung des Gelenkes vermieden wird. Auch bei den zu Gruppe I dieses Abschnittes gehörenden Fällen habe ich mich nie rein tatlos verhalten, sondern stets das Gelenk punktiert und mit 3%iger Karbollösung gespült mit nachfolgender Injektion von 15 ccm Phenolkampferlösung (Chlumski

30 % Phenol, 60 % Kampfer, 10 % Alk. abs.). Indessen kann wohl diese Behandlungsart immerhin als konservativ bezeichnet werden, im Gegensatz zu der schwer eingreifenden Resektion und der unten zu besprechenden, ebenfalls aggressiven Therapie im Sinne der Arthrotomie.

Bevor ich darauf näher eingehe, möchte ich kurz noch eine andere Art der Behandlung von Kniegelenkverletzungen streifen, die eine Mittelstellung zwischen Resektion und Arthrotomie einnimmt, die Aufklappung des Gelenkes. Sie hat den Zweck, bei Steckschuß und Empyem das Gelenk unter Durchtrennung des Lig. patellae, der Kreuz- und der Seitenbänder breit zu öffnen, um den Splitter zu entfernen und dem Eiter Abfluß zu verschaffen. Mit Recht ist man aber im Laufe des Krieges mehr und mehr davon abgekommen. Ich selbst habe sie in keinem meiner Fälle angewandt, da ich mir nach allem, was ich im Kriege davon gesehen habe, und nach dem gesprächsweise geäußerten Urteile anerkannter, erfahrener Chirurgen einen dem gewaltigen Eingriff gegenüber entsprechenden Erfolg nicht versprechen kann. In den meisten Fällen kommt man bei rechtzeitigem Handeln mit einfacheren und schonenderen Mitteln zu einem besseren Resultat, und in schwersten Fällen wird die Resektion oder gar Amputation eher am Platze sein, zu welch letzterer wegen Gefahr quoad vitam doch meist noch nach Aufklappung wegen früherer oder späterer Verschlimmerung geschritten werden muß. Ich erinnere mich trotz reichlich gesehenen Materials nur eines einzigen gut verlaufenden Falles von Aufklappung, der von dem damaligen beratenden Chirurgen Prof. Thöle operiert wurde.

Die Mehrzahl der unten anzuführenden Fälle habe ich im Sinne der Arthrotomie behandelt. Die Indikation hierfür ist meines Erachtens am leichtesten zu stellen. Sie ist in jedem Falle von Einzelsteckschuß im Kniegelenk mit seinen Nebenhöhlen angezeigt, gleichgültig, um welche Geschoßart es sich handelt. Für unbedingt erforderlich halte ich den Eingriff aus bereits angeführten Gründen bei Granat- und Minensplitterverletzung. Die Aufgabe ist, mit kleineren Inzisionen das Gelenk zu öffnen, um in ihm sitzende Splitter zu entfernen und die ganze Höhle zu reinigen. Die Indikation für die Arthrotomie ist vor allem gegeben bei Durchschuß des oberen Recessus, wenn ohne Erweiterung der Kapselwunde eine eingehende Säuberung nicht möglich ist. Besonders bei größerem Ein- und Ausschuß sind die Wunden meist durch zerfallende Weichteilfetzen und Erde stark verschmutzt, so daß mit alleiniger Spülung der Kapselschlauch nie vollkommen gesäubert werden kann. Vor allem werden die mit dem größeren Splitter reichlicher in die Wunde hineingetragenen und hier abgelagerten Kleiderteile sich nie vollkommen durch die Geschoßwunde ausschwemmen lassen. Die in den verfilzten Tuchfetzen wie in einem vollgesogenen Schwamm sitzenden Keime werden trotz ausgiebiger Spülung mit bakteriziden Lösungen nicht abgetötet, sondern verursachen sehr bald ein Empyem. Schneidet man den Schußkanal mit den zerrissenen Kapselteilen sauber aus, so schadet es nicht im

geringsten, die Kapsel so weit zu öffnen, daß man bequem mit dem Ansatz eines Irrigatorschlauches hineingelangen und die Höhle mit ihren Buchten und Winkeln säubern kann. Die operative Gewebsschädigung ist nicht viel größer als die durch das Geschoß gesetzte, und man hat dabei den Vorteil, die Wundpforten der Kapsel von Infektionserregern so gut als möglich befreit und deren Einwanderungsmöglichkeit verringert zu haben. Auf den funktionellen Erfolg haben solche erweiternde Inzisionen keinen beeinträchtigenden Einfluß. Ist es notwendig, in Verfolgung des Schußkanals z. B. am Gelenkspalt den Bandapparat mitanzugreifen oder an der Streckseite durch das Lig. patellae hindurchzugehen, so wird man sich bei kleineren Wunden selbstverständlich möglichste Beschränkung auferlegen und nur das Notwendigste durchtrennen. Ist die Wunde groß, wie bei breiten tangentialen Furchen, so sind ja schon durch das Geschoß meist die Bänder so stark verletzt, daß sie für die Funktion nicht mehr in Betracht kommen. Als oberster Grundsatz muß uns aber in jedem Falle die Absicht leiten, die Vereiterung mit ihren schweren Folgen zu verhüten; die zunehmende Erfahrung und Technik wird aber dabei mit immer kleineren, für die Funktion belangloseren Eingriffen auskommen.

Es ergibt sich bei Schußverletzungen von selbst, daß wir es nur selten mit reinen Arthrotomiefällen zu tun haben werden, bei denen wir uns mit seitlichen Inzisionen begnügen können. Das Geschoß setzt Knochenverletzungen, über deren Charakter wir uns unbedingt vergewissern müssen, da im Wundlager verbleibende lose Knochenteilchen als infizierte Fremdkörper wirken. Kleinere Knochenverletzungen zeigt selbst ein sehr gutes Röntgenbild nicht. Ich habe stets die Knochenwunde sauber ausgekratzt und bin sogar bis zu Teilresektionen bei Condylus- und Patellaverletzungen gegangen. Wenn in solchen Fällen auch, meist einseitig, der Bandapparat fortfällt und eine Versteifung des Gelenkes eintritt, so ist dies immer noch mehr vorzuziehen als die Totalresektion, da eine Verkürzung des Beines vermieden wird.

Es ist nun die Frage: Wie soll man bei diesen Operationen nach Art der Arthrotomie die Schnitte anlegen? Einfach ist die Entscheidung bei Durchschüssen in der Frontalebene an der Streckseite. Hier kommen wir unter Benutzung des Ein- und Ausschusses mit Längsschnitten an der Außen- oder Innenseite des Recessus oder beiderseits meist aus, wie sie ja auch in der Friedenspraxis geübt werden. Anders verhält es sich bei Steckschüssen der eigentlichen Gelenkhöhle mit Fossa intercondylica, Cavum articulare anterius und posterius. Da wir ja hauptsächlich den Zweck der Säuberung des ganzen Schlauches unter Entfernung des Fremdkörpers verfolgen, muß der Schnitt so geführt werden, daß wir das Geschoß zu Gesicht oder mindestens zu fühlen bekommen, und gleichzeitig von der Oeffnung aus mit der Spülung alle Gelenkteile erreichen. Außerdem muß bei Anlegung des Schnittes auf einen sich bei ungünstigem Verlauf notwendig machenden größeren Eingriff Rücksicht genommen werden. Ich habe daher bei Fremdkörper-

entfernung aus der Gelenkhöhle, wenn möglich, stets einen lateralen Bogenschnitt angewandt, ähnlich dem K o c h e r'schen Resektionsschnitt. Unter Beugen und Strecken des Knies läßt sich damit das Gelenk bis in die Ligg. cruciata hinein zu Gesicht bringen. In den meisten Fällen wird unser Weg außerdem durch das Geschoß vorgezeichnet sein, dessen Kanal tunlichst gespalten werden muß, um unliebsamen Ueberraschungen, wie Durchbruch eines in ihm entstehenden Abscesses ins Gelenk, vorzubeugen. Seitliche Inzisionen am oberen Recessus sowie der horizontalen Schenkel des Bogenschnittes müssen so tief angelegt werden, daß sie, der Umschlagfalte der Kapsel entsprechend, keine Taschen zurücklassen, in denen sich abfließendes Sekret stauen kann. Hintere Inzisionen, wie P a y r sie empfiehlt, habe ich nicht angelegt.

P a y r geht am Innenrande der medialen Beuger ein (Mm. semimembranosus und semitendinosus), Schnitt von der Mitte des medialen Condylus bis zu einer durch das obere Ende des Fibulaköpfchens gelegten Ebene. Nach Erreichung des medialen Gastrocnemiuskopfes wird dieser fingerbreit von der Kapsel lateralwärts abgelöst und beiseite gezogen, die beiden Beuger medial, die nun sichtbare Kapsel geöffnet und mit Glasröhrchen drainiert.

Bei vorderen Gelenkverletzungen habe ich eine Gegenöffnung nach der Beugeseite lediglich zwecks besseren Sekretabflusses als Sicherheitsventil nicht gebraucht.

Ich bin sogar der Ueberzeugung, daß sie häufig diese Pflicht nicht erfüllen wird. Im Felde sind wir gerade in Zeiten starken Verwundetenzuganges wegen Zeitmangels für aufhaltende Gipsverbände gezwungen, uns mit Schienen zu behelfen. Das z. B. auf V o l k m a n n'sche Schiene gelagerte Bein preßt sehr bald, besonders bei starker Absonderung, die Zellstoffunterlage so fest, daß das Glasdrain durch einen sich eindrückenden Pfropf verschlossen, ein Gummidrain aber zusammengedrückt oder abgeklemmt und dem Sekret der Abfluß verwehrt wird. Außerdem besteht immer die Gefahr der Infektionseinwanderung durch die gesetzte Inzision, nachdem man die vordere Wunde durch sorgfältige Behandlung keimfrei oder wenigstens so keimarm gemacht hat, daß der Organismus mit seinen natürlichen Schutzmitteln der Infektion Herr zu werden vermag.

Lagert man zwecks besseren Abflusses das Bein auf gefensterte Schiene oder hat man bei weniger starkem Zustrom von Verwundeten Zeit zu Gipsverbänden, bei denen dann die Kniekehlengegend gefenstert sein muß, so stellt sich bald der Nachteil ein, daß die Weichteile infolge Stauungsödems nach hinten durchsacken. Erfahrungsgemäß neigen aber diese Stauungsödeme sehr leicht zur Vereiterung und haben dann die gefährlichen Senkungsabscesse in die Muskulatur des Ober- und Unterschenkels zur Folge. Bei Verletzungen des Gelenkes von der Kniekehle aus bedarf diese Frage ja keiner weiteren Erörterung, da uns der Weg hier schon durch den Schußkanal vorgezeichnet ist.

Wie man sich dem operativ eröffneten Gelenk gegenüber nach Entfernung des Fremdkörpers und eventueller Knochensplitter verhalten soll, darüber sind die Meinungen geteilt. Soll man das Gelenk spülen und auswaschen? Und wenn man spült: soll man indifferente oder bakterizid wirkende Lösungen verwenden? Ich kann hier auf die kritische Beurteilung der diese Frage erörternden Arbeiten nicht näher eingehen, da mir die Literatur nicht zur Verfügung steht.

Zwei in dieser Beziehung fast extrem gegenüberstehende Arbeiten sind mir gegenwärtig; die eine: Werner, Primäre Wundheilung (Münch. med. Wochenschr. 1917, N. 31, S. 1026—1028); die andere: Heddäus (Bruns' Beiträge Bd. 105, S. 225—245). Ersterer wendet überhaupt keine Spülung an, sondern tupft den Bluterguß nur trocken aus, näht die Kapsel, wenn möglich, primär (ohne Phenolkampferinjektion) und deckt die Kapselnaht oder den Kapseldefekt, falls eine Naht unmöglich ist, nach Ausschneidung der Wunde primär mit unversehrten Weichteilen. Er gibt an, nie eine Vereiterung erlebt zu haben, sagt indessen ausdrücklich: „Der Zufall mag mitspielen." Ich glaube nicht, daß seine Erfolge rein zufällig waren. Der Hauptgrund liegt wohl darin, daß er in einem weit vorgeschobenen Feldlazarett durchaus frische Fälle wenige Stunden nach der Verletzung und nicht gehäuft zur Behandlung bekam. — Heddäus veröffentlicht eine Serie von 70 Knieverletzungen, von denen 68 als geheilt abtransportiert werden konnten. Er hat seine Fälle mit sehr energischer Spülung und Auswaschung des Kapselschlauches behandelt.

Auf Grund meiner eigenen Erfahrungen kann ich bestätigen, daß das von Heddäus angewandte Verfahren Ausgezeichnetes leistet. Ich habe bei allen hierher gehörigen Fällen der Fremdkörperentfernung und Ausräumung der Knochensplitter ebenfalls stets eine sehr gründliche Spülung und Auswaschung des Gelenkschlauches folgen lassen, wobei es mir mehrmals begegnete, daß trotz reichlicher Spülung sich immer noch in Buchten versteckte Schmutz- oder Kleiderteilchen entleerten, deren Belassen im Gelenkschlauch unbedingt zur Vereiterung geführt haben würde.

Weniger kommt es wohl auf die Spülflüssigkeit selbst an, obgleich auch hier der Sicherheit wegen kräftige Antiseptika empfehlenswert sind. Ich habe wegen ihrer bakteriziden Wirkung grundsätzlich 3%ige Karbollösung benutzt mit nachfolgender Phenolkampferinjektion aus demselben Grunde. Um das Abfließen aus der Wunde zu verhüten, habe ich sie oberflächlich mit Jodoformgaze in Form eines Mikulicz'schen Tampons verschlossen, der außerdem den Vorteil der schonenden Entfernung gewährt (s. unten).

Zur Anwendung der Spülung und Auswaschung hat mich vor allem die Absicht bewogen, die im Gelenkschlauch befindlichen Schmutzteile auszuschwemmen, um die Keimträger zu beseitigen, wobei ich von vornherein weniger Wert darauf legte, ob der Erguß bakterienhaltig war oder nicht. Diese Konsequenz habe ich aus einer Erfahrung gezogen, die ich an einem früheren, hier nicht angeführten Falle gemacht hatte.

Es handelte sich um eine große Weichteilwunde an der Außenseite des Knies mit nur geringer Kapselverletzung, aus der sich blutige Synovia entleerte. Nach gründlicher Säuberung der Wunde mit Wasserstoffsuperoxyd fing ich in sterilem Reagenzglas einen Teil der unter leichtem Druck im Bogen herausfließenden Ergußflüssigkeit auf, bis sich die Oeffnung durch Coagula verlegte. Nach Anlegung einer Gegeninzision entnahm ich eine zweite Menge der Ergußflüssigkeit aus dem obersten Teile des Recessus. Das Untersuchungsresultat (Kultur) war für I Anwesenheit von Staphylo- und Streptokokken, für II steril. Es ist daraus wohl der Schluß berechtigt, daß durch die Kapselwunde bereits Infektionserreger eingewandert waren, aber noch nicht Zeit gefunden hatten, sich über das ganze Gelenk zu verbreiten.

Die Sterilität des Gelenkergusses bei frischen Verletzungen ist meines Erachtens noch kein Beweis für die Nichtinfektion, sondern lediglich dafür, daß die Infektion bis zur Entnahmestelle noch nicht vorgedrungen ist. Es wäre daher geradezu gefährlich, auf Grund sterilen Punktates eine Kontraindikation für einen Eingriff erblicken und sich abwartend verhalten zu wollen; denn schon der Zeitverlust für das Abwarten des Kulturergebnisses kann bei der schnellen Ausbreitung der Infektionserreger einen nicht wieder gutzumachenden Schaden zur Folge haben. Trotzdem ist die bakteriologische Untersuchung von großem Wert, da sie bei negativem Ausfall prognostisch günstige Aussichten eröffnet, während sie bei positivem Ausfall dem Arzt als mahnender Fingerzeig für erhöhte Aufmerksamkeit in der Nachbehandlung dient.

Wie ich oben erwähnte, habe ich als Spülflüssigkeit stets 3%ige Karbollösung mit nachfolgender Phenolkampferinjektion benutzt, um neben der rein antiseptischen eine Reizwirkung auf die Kapselgefäße im Sinne der Hyperämisierung zu erzielen und dadurch die vermehrte Heranschaffung von Schutzkörpern anzuregen. Dies wird natürlich am sichersten erreicht, wenn dem Phenolkampfer der sofortige Abfluß verwehrt wird, so daß die Reizwirkung für längere Zeit bestehen bleibt. Aus dem Grunde habe ich die Tamponade und den Okklusivverband mindestens 2 Tage post operationem unangerührt gelassen. P a y r vertritt in seiner angeführten Arbeit die Ansicht, daß der in den wieder verschlossenen Kapselschlauch injizierte Phenolkampfer infolge seiner exsudativen Anregung eine vorübergehende Vermehrung des Ergusses verursache, durch die der Kapselschlauch wieder entfaltet, die Verklebung der Kapselblätter verhindert und dadurch eine gute Vorbedingung für das funktionelle Resultat geschaffen werde. Ob diese mechanische Wirkung auf die Kapsel für die Erhaltung der Funktion so hoch zu bewerten ist, will ich dahingestellt sein lassen; doch habe ich die Erfahrung gemacht, daß auch bei reaktionslosem Verlaufe der Gelenkverletzung nach Phenolkampferinjektion die Kapsel sich derb anfühlte und verdickt war, so daß zur Mobilisierung des Gelenkes energische medikomechanische Behandlung nötig war. Entscheidender für die spätere Funktion des Gelenkes sind die zwei Faktoren:

I. daß keine ausgedehnte Knorpel-Knochenverletzung besteht, die leicht zu knöcherner Ankylose führt, und

II. daß die Vereiterung verhütet wird, die infolge der Einschmelzung des Knorpels die Versteifung im Gefolge hat.

Aus dem Grunde ist es vor allen Dingen notwendig, den Gelenkspalt und die eigentliche Gelenkhöhle zu schützen, und dies wird um so eher erreicht, je keimfreier man die Wunde macht, und je mehr man den Organismus durch bakterizide Mittel unterstützt. Bisweilen habe ich die Ansicht gehört, daß der Phenolkampfer Weichteilnekrosen verursache. Obgleich ich diese Lösung in der oben angegebenen Zusammensetzung auch für die Behandlung anderer Verletzungen viel anwende, habe ich diese Ansicht nie bestätigt gefunden. Nach der Operation bleibt die Tamponade, die natürlicherweise mit Phenolkampfer durchtränkt ist, sogar längere Zeit (2 Tage) in der Wunde liegen, ohne daß jemals eine Schädigung des Gewebes eingetreten wäre. Der Phenolkampfer in richtiger Zusammensetzung hat tatsächlich keine Aetzwirkung.

Es ist weiter die Primärnaht der Kapsel empfohlen worden. Aber hierbei muß man sich am meisten hüten, in den Fehler der Schematisierung zu verfallen. Eine sorgfältige Auswahl der geeigneten Fälle ist hier ganz besonders angebracht. Die Kapselnaht ist nur zulässig, wenn man nicht im Dunkeln zu arbeiten braucht, sondern das Gelenk gut überblicken und bequem mit der Spülung alle Taschen und Buchten erreichen kann, so daß man die unbedingte Ueberzeugung besitzt, alle Schmutz- und Kleiderteile entfernt zu haben. So scheiden schon alle Fälle aus, die bereits klinisch die Zeichen der Infektion tragen. Häufig wird die Kapselnaht durch den bestehenden ausgedehnten Defekt unmöglich. Es ist in solchen Fällen die primäre Deckung der Kapselwunde mit Weichteilen der Umgebung empfohlen worden, wie z. B. Werner sie mit Erfolg angewandt hat (a. a. O.). Auch hier halte ich große Vorsicht für geboten. Der Hauptgrund für das Verfahren ist doch wohl ebenfalls in der Verhütung der Einwanderung von Infektionserregern zu suchen. Wie schwierig es ist, eine Wunde keimfrei zu erhalten, erfahren wir ja fast täglich, selbst wenn wir uns der strengsten aseptischen Kautelen befleißigen. Ich möchte nur an das häufige Vereitern primär genähter Amputationsstümpfe trotz Operation im Gesunden erinnern oder an die Mißerfolge bei Hernienoperationen, wenn diese (unrichtigerweise!) in Zeiten ausgeführt wurden, in denen der Arzt kriegschirurgisch stark in Anspruch genommen war. Wir können daher im Felde trotz bester Anti- und Aseptik immer nur mit der Wahrscheinlichkeit der Keimfreiheit oder vielmehr nur mit dem Erfolg der Keimarmut einer Wunde rechnen. Das Beste wird durch sorgfältiges Ausschneiden des Schußkanals erreicht, das sich um so radikaler gestalten wird, je verschmutzter und umfangreicher und je älter der Defekt ist. Es besteht also einerseits die Schwierigkeit, das Deckmaterial keimfrei zu machen, anderseits bei radikalem Ausschneiden die

Gefahr, daß durch den Wegfall größerer Weichteilmassen Schädigungen gesetzt werden, die den beabsichtigten Erfolg ihrerseits in Frage stellen.

Ein zweiter Grund für die Primärnaht der Kapsel und der Weichteildeckung liegt in der Annäherung der physiologischen Heilungsbedingungen an den Normalzustand des Gewebes: bessere Ernährung und Verhütung des Austrocknens, ein Grund, der volle Berechtigung hat. Aber auch hier besteht zwischen Einsatz und Gewinn eine Gefahrenzone, die Vorsicht geboten erscheinen läßt. Ich habe die Erfahrung gemacht, daß nach der Operation bei der bald auftretenden Sekretion die Gefahr des Austrocknens nicht zu fürchten ist, selbst nicht bei offener Wundbehandlung, auf die ich später noch zu sprechen komme. Die primäre Kapselnaht habe ich daher nur angewandt, wenn ich alle Teile des Gelenkes mit der Spülung sicher erreichen konnte, oder, wie in den Fällen 24—26, wo es galt, bei großer und stark verschmutzter Weichteilwunde die eigentliche Gelenkhöhle vor Infektion zu schützen. Bei zwei Fällen (22 und 23) habe ich wegen hohen Fiebers und einsetzender Vereiterung des oberen Recessus die Nähte sehr schnell wieder entfernt und konnte danach mit täglichen Karbolspülungen die Eiterung zum Stillstand bringen.

Ein besonders schwieriges Kapitel, ja vielleicht die Hauptsache bei Kniegelenkverletzungen, bietet deren postoperative Behandlung. Ein Chirurg, der mit der beendeten Operation, mag diese auch mit vollendetster Kunst ausgeführt sein, seine Tätigkeit für erledigt hält, wird wenig Erfolge zu verzeichnen haben. Seine Kunst und seine Erfahrung zeigt sich erst richtig in der Nachbehandlung; denn im ausgesprochensten Maße erfordert hierbei jeder einzelne Fall eine rein individuelle Beurteilung, da kein Wundverlauf einem anderen in allen Phasen gleicht. Nicht allein auf die Wunde selbst muß dauernd scharfes Augenmerk gerichtet werden, sondern der ganze Zustand des Verwundeten bedarf eingehender Beobachtung. Man darf sich nicht allein mit den objektiv zum Ausdruck kommenden Wunderscheinungen, wie Temperatur- und Pulskurve, begnügen, sondern muß vor allem auch großen Wert auf subjektive Klagen des Kranken legen, wie Schlaf- und Appetitlosigkeit, Verdauungsbeschwerden, Stuhlgang, Atembeschwerden, Kopfschmerzen, Druckschmerzen, psychische Zustände, Angstgefühl u. a. m. Erst aus der Summe der Beobachtungen kann man einen Schluß auf den Allgemeinzustand ziehen und beurteilen, ob man selbst bei bestehendem hohen Fieber noch zuwarten kann oder sich zu einem sofortigen Eingriff entschließen muß. Alle diese Beschwerden stehen in Wechselbeziehung zum Grundleiden. Sie kündigen dem erfahrenen Arzte den Eintritt drohender Gefahr an und geben ihm so einen Fingerzeig für sein Verhalten. Ich möchte als Beispiel das Auftreten von Durchfällen bei septischen Temperaturen anführen. Es wäre hier grundverkehrt, den Darmkatarrh nur als interkurrente Krankheit ansehen und nur rein symptomatisch behandeln zu wollen. Der Kranke würde sehr bald an Marasmus zugrunde gehen. Hier gilt die Beseitigung der auslösenden Ursache.

Daß derartig eingehende Beobachtungen für den Arzt im Felde nicht immer möglich sind, ist fraglos. Gerade in Zeiten starken Verwundetenzustromes kann sich der Arzt schon aus Zeitmangel dem einzelnen Verwundeten nicht so eingehend widmen, wie es nötig wäre. Dazu kommt, daß in erster Linie die frischen Zugänge versorgt werden müssen; die Tätigkeit wird sich daher mehr auf den Operationsraum als die Abteilung erstrecken. Infolgedessen ist es für den Arzt eine große Hilfe, ganz abgesehen von dem Vorteil für die Verwundeten selbst, und unbedingtes Erfordernis, gutgeschultes Pflegepersonal zu besitzen, das scharf beobachten gelernt hat. Und zur Aneignung dieser Beobachtungsfähigkeit wird das Personal am besten erzogen, wenn kein häufiger Wechsel eintritt, sondern Wärter und Schwestern für möglichst lange Zeit der ihnen zugeteilten Unterabteilung verbleiben. Dies gilt vor allem für Abteilungen, die mit Schwerverwundeten belegt sind, und für Spezialstationen. Ich habe fast sämtliche Kniefälle in zwei Sälen untergebracht, einesteils um mir selbst die Beobachtung zu erleichtern, anderenteils um dafür geschulte Schwestern zu erziehen, die mich in aufopfernder, dankenswerter Weise unterstützt haben. Diese allgemeinen Bemerkungen erschienen mir erwähnenswert, da sie eine wichtige Voraussetzung für eine erfolgreiche Nachbehandlung bilden.

Was nun die eigentliche N a c h b e h a n d l u n g betrifft, so habe ich in den Fällen, in denen ich mich abwartend verhielt, wie ich schon oben erwähnte, das Knie nach Spülung und Phenolkampferinjektion durch Schienenlagerung des Beines ruhiggestellt. Der Schienenverband wird in drei Teilen gewickelt, so daß der mittlere, das Knie bedeckende Teil leicht abgenommen werden und das Knie ohne Alteration nachgesehen werden kann. Ging der Erguß nicht bald zurück, so habe ich die Heißluftbehandlung eingeleitet, die neben der resorptionsfördernden Wirkung eine schnelle Austrocknung und Verschorfung der bis dahin noch schmierig belegten Hautwunde bewirkt. Mit Bewegungsübungen unter Fortsetzung der Wärmebehandlung habe ich erst begonnen, wenn der Kranke fieberfrei, der Erguß vollkommen geschwunden und die Weichteilwunde verheilt war. Einen bestimmten Zeitpunkt für den Beginn der Bewegungsübungen habe ich nie eingehalten, sondern von Fall zu Fall gewählt, wenn ich diese Vorbedingungen erfüllt sah. Wenn ich in Veröffentlichungen den Satz lese: „Wir beginnen schon nach 6—8 Tagen mit Bewegungsübungen," so kann ich mich einer gewissen Skepsis nicht erwehren. Wie häufig erlebt man schon nach sterilen Kontusionsergüssen ein Rezidiv bei zu frühzeitiger Bewegung; um wieviel vorsichtiger muß man sein, wenn es sich um einen Erguß mit Infektionsmöglichkeit gehandelt hat. Der verklebte Kapseldefekt kann sich wieder öffnen und dadurch infolge erneuter Keimeinschleppung zu schweren Komplikationen führen, selbst wenn man annehmen könnte, daß die von Fremdkörpern hineingetragenen Keime abgetötet sind. Ich bin der Ansicht, daß ein Zulange der Ruhigstellung sich leichter wieder ausgleichen läßt als eine

Schädigung, die infolge von Spätvereiterung eingetreten ist, selbst wenn letztere beherrscht werden kann.

Bei Resektionen besteht die Nachbehandlung hauptsächlich in der Verhütung von Sekretstauungen und der dadurch bedingten Senkungsabscesse in die Interstitien der Ober- und Unterschenkelmuskulatur. Diesem leicht eintretenden Uebelstande muß man bereits bei der Operation Rechnung tragen und durch tiefes Anlegen der seitlichen Schnitte gute Abflußbedingungen schaffen. Ich habe mich in den beiden Fällen 1 und 2 des v. Langenbeck'schen Schnittes bedient, der außerdem bei starken Knochenzertrümmerungen für die breite Freilegung und gute Uebersicht die günstigsten Bedingungen bietet. Sind die Seitenschnitte tief genug angelegt, so kommt man auch hier ohne hintere Inzisionen aus, die ich im Fall 2 auch fortgelassen habe. In beiden Resektionsfällen habe ich das Bein anfangs auf Volkmann'sche T-Schiene gelagert und diese erst nach längerem Liegenlassen zwecks Anlegung eines Gipsverbandes entfernt. Ich habe früher die Erfahrung gemacht, daß die Extremität gerade in der ersten Zeit post operationem nach vorheriger Schwellung stark atrophiert. Der sofort angelegte Gipsverband kann zwar die auftretende Schwellung eindämmen; tut er es aber nicht, so hat er die große Gefahr der Abschnürung zur Folge mit Drucknekrosen, ja sogar mit Gangrän des Beines. Abgesehen davon aber wird er bald viel zu weit, das Bein schlottert geradezu in ihm, so daß der Zweck der Ruhigstellung nicht erreicht wird. Den Gipsverband habe ich zweiteilig angelegt, ein Teil Unterschenkel mit Fuß, der andere Oberschenkel mit Becken, die durch umgipste Metallbügel verbunden werden, so daß das Knie von vornherein freibleibt und nicht erst gefenstert zu werden braucht. An der Beugeseite des Knies habe ich eine mit einigen Bindentouren am Gipsverband befestigte, passend gebogene Cramerschiene angebracht, die mit Zellstoff gepolstert wird und leicht erneuert werden kann, wenn sie sich mit Sekret vollgesaugt hat. Durch diese volare Schiene wird das Durchsacken der Weichteile und das Stauungsödem verhindert und dadurch den gefährlichen Abscessen der Kniekehle vorgebeugt. Ich habe in keinem der beiden Fälle diese unangenehme Ueberraschung erlebt, ebensowenig bei den übrigen Fällen.

Bei Anlegung des Beckengipsverbandes habe ich Tibia und Femur bis zur Berührung genähert und jede weitere Tamponade vermieden. Der anfangs nach oben umgelegte Weichteillappen, aus dem Patella und Kapsel ausgeschält sind, wird nach einiger Zeit in seine frühere Lage gebracht. Der Zeitpunkt hierfür richtet sich wiederum nach der Erfüllung bestimmter Vorbedingungen. Da man selbst die sauberste kriegschirurgische Resektion keineswegs als aseptisch bezeichnen kann, so besteht bei zu frühem Aufeinanderlegen der Weichteile immer die Gefahr der Sekretverhaltung und Vereiterung, die selbst durch Drainage nicht mit Sicherheit auszuschalten ist. Ich halte es daher für richtig, zu warten, bis die Wundfläche sich gereinigt hat und

gute Granulationsbildung besteht. In diesem Stadium ist das Umklappen des Lappens auch für den Kranken nicht mehr so schmerzhaft wie anfangs und kann durch allmählich wirkende Extension mit Hilfe eines aufgeklebten Köperstreifens noch schonender gestaltet werden (Abb. 1). Ich gebe jedoch zu, daß durch frühzeitiges Umlegen des Lappens, wenn man die hierbei bestehende Gefahr mit in Kauf nehmen will, seine Verkürzung verhütet und eine bessere, schmalere Narbe erzielt wird. Ob dies praktisch als Antagonismus gegen die Beuger zur Verhütung der Flexion in Betracht kommt, entzieht sich meiner Beurteilung, da ich während des Krieges nie in einem Heimatlazarett zu arbeiten und derartige Fälle in Spätbehandlung zu sehen Gelegenheit hatte.

Abb. 1.



Die Wunde selbst habe ich nach Anlegung des Gipsverbandes stets offen behandelt. Diese offene Wundbehandlung, die wohl heute von sämtlichen Chirurgen mit wenigen Ausnahmen (Kausch, Seefisch) anerkannt und geschätzt ist, wird im hiesigen Lazarett in weitestem Maße geübt. Ich wende sie in jedem Falle stark sezernierender Wunden an und habe auch die unten zu besprechenden Knieverletzungen nach diesem Prinzip behandelt. Von den in die Augen springenden Vorteilen wird sich jeder Arzt sehr schnell überzeugen: wie Wegfall des üblen Geruches, der den von Eiter durchtränkten Verbänden entströmt, die Luft verpestet und früher oft den Aufenthalt in Krankenräumen zur Qual machte. Die in den Verbänden aufgesaugten Sekretmassen bilden geradezu einen Brutofen für Bakterien und wirken auf die Wunde wie eine Verhaltung. Die Geruchlosigkeit wird wohl in der Hauptsache dadurch bedingt, daß sich infolge der Verdunstung große Sekretmengen von vornherein gar nicht ansammeln können. Weitere große Vorzüge der offenen Wundbehandlung liegen in der erleichterten Beobachtung der Wunde für Arzt und Personal, in der Zeitersparnis durch Wegfall häufigen Verbandwechsels und nicht zum wenigsten in der Ersparnis von Verbandmaterial. Gegen diese unendlich großen Vorteile fallen kleine mit in Kauf zu nehmende Nachteile nicht ins Gewicht. Hierher gehört der ständige Anblick der Wunde für den Kranken, ein Uebelstand, dem sich leicht durch Bedecken der Wunde mit einem über Reifenbügel ausgebreiteten Gazeschleier abhelfen läßt, was man an sich schon zum Schutze gegen die Fliegen tut. Ein weiterer Nachteil besteht in der Krustenbildung auf der Wunde infolge eintrocknenden Sekretes und den darunter entstehenden kleinen Verhaltungen. Das läßt sich aber leicht durch vorsichtiges Abheben der Krusten, Auflegen feuchter, am besten mit leicht antiseptischen Lösungen getränkter Läppchen oder durch häufiges Berieseln

verhindern. Zur Vermeidung dieser Krusten gibt Werner in seiner Arbeit über „Feuchte Kammer“ (Münch. med. Wochenschr. 1917, Nr. 34, S. 1119 bis 1123) ein Verfahren an, das er mit gutem Erfolg angewandt hat. Das Prinzip besteht darin, daß um die Wunde ein nach außen durch Billrothbatist abgeschlossener Hohlraum gebildet wird, in dem sich ein angefeuchtetes Stück Zellstoff befindet. Durch die eigene Körperwärme verursacht, entsteht gewissermaßen ein Dampfraum, in dem die Wunde offen liegt. Es wird dadurch eine Zone um die Wunde geschaffen, die infolge der Feuchtigkeit und Wärme den physiologischen Verhältnissen des Gewebes genähert wird. Die Behandlung in feuchter Kammer leistet entschieden sehr Gutes. Ich habe sie zwar nicht bei Knieverletzungen, wohl aber in anderen Fällen angewandt, z. B. bei schwerem Schußbruch des Unterschenkels, ohne an die Wunde zu rühren, und war erstaunt, wie schnell ohne Temperatursteigerung sich die Wunde reinigt und zu granulieren beginnt. Indessen ist die Krustenbildung auch hierbei nicht vollkommen zu vermeiden, wenn sie sich auch in bescheideneren Grenzen als bei der offenen Wundbehandlung hält.

Ein Fehler in der offenen Wundbehandlung wird häufig dadurch begangen, daß sie zu lange ausgedehnt wird. Das Geheimnis der offenen Wundbehandlung beruht auf ihrer Reizwirkung, die durch dauerndes Aussetzen der Wunde für chemische und physikalisch-thermische Einflüsse erzielt wird, z. B. Luft-Sauerstoff, Licht-Strahlung, trockene Wärme-Verdunstung. Wie nun jeder Reiz bei zu langer Einwirkung seine Kraft verliert, so auch hier. Die offene Wundbehandlung darf daher nur so lange fortgesetzt werden, bis die beabsichtigte Wirkung erzielt ist. So sehr die Wundheilung anfangs durch sie angeregt wird — die Sekretion läßt nach, das durch sie bedingte Resorptionsfieber schwindet und die Wunde beginnt zu epithelisieren —, so hartnäckig bleibt sie dann meist in einem bestimmten Stadium stehen, nämlich wenn die entzündliche starke Sekretion aufgehört hat. Die Granulationen trocknen zu sehr aus und bieten dem Epithel nicht mehr den fruchtbaren Boden für sein Wachstum. Es muß also ein anderes Reizmittel angewandt werden, das dem Wundboden wieder günstige Ernährungsbedingungen liefert. Ich wende die offene Wundbehandlung nur so lange an, als starke Sekretion besteht. Setzt diese aus, so verbinde ich mit Salben oder feuchten Verbänden oder lasse die Kranken mit einfachem Schutzverbande öfters baden. Es empfiehlt sich überhaupt, in der offenen Wundbehandlung zwischendurch Pausen einzulegen, um den Reiz wieder kräftig und wirksam zu gestalten. So verdienstvoll und segensreich die Einführung der offenen Wundbehandlung geworden ist, so sind die Erfahrungen darüber doch längst noch nicht abgeschlossen. Es wird noch vieler Modifikationen bedürfen, um die offene Wunde unter den gleichen oder wenigstens ähnlichen physiologischen Verhältnissen zur Heilung zu bringen, wie dies beim Primärverschluß der aseptischen Wunde erreicht wird.

In der Nachbehandlung der im Sinne der Arthrotomie operierten Fälle habe ich ebenfalls vorzugsweise die offene Wundbehandlung angewandt. Die

das Abfließen des injizierten Phenolkampfers verhindernde Tamponade bleibt 2—3 Tage liegen und fällt mit dem ersten Verbandwechsel fort. Gerade hier bei dem ersten Verbandwechsel in der äußerst schmerzhaften Kniegelenkgegend habe ich den Vorteil der Mikulicz-Tamponade schätzen gelernt. Ihre Anwendung erfolgte in der Weise, daß einige Mulltupfer in einen Jodoformgazeschleier eingehüllt und diese Säckchen in die Wunde eingedrückt wurden. Beim Verbandwechsel braucht nur der Beutel entfaltet zu werden, um den durchtränkten Mull zu entfernen, wobei der am Gewebe festgetrocknete Schleier liegen bleibt. Dieses Verfahren ist in erster Linie sehr schonend, da wegen der zwischengelagerten Jodoformgaze der Mull nicht direkt mit dem Gewebe verklebt ist und infolgedessen seine Entfernung keine großen Schmerzen verursacht. Ein größerer Vorteil besteht darin, daß das Abreißen kleiner Gefäßthromben und damit die sonst unvermeidlichen Blutungen beim ersten Verbandwechsel fortfallen. Ein dritter Vorzug ist, daß der mit dem Wundboden verklebte Schleier die Ränder der Kapselwunde verschlossen hält und dadurch das zu schnelle Abfließen des injizierten Phenolkampfers auch nach Entfernung der Mulltupfer verhindert, ohne aber infolge seiner Weitmaschigkeit der Luft den Zutritt zur Wunde zu verwehren und größerem Innendruck zu widerstehen. Der Schleier stößt sich meist von selbst mit einsetzender Granulation und der dadurch bedingten stärkeren Sekretion ab, sonst hilft man mit Wasserstoffsuperoxydumschlägen nach.

In allen Fällen habe ich mich auch in der Nachbehandlung nur der Volkmann'schen-Schiene bedient, die, wenn sie richtig gepolstert ist, bequeme Lagerung und absolute Ruhigstellung garantiert, um so eher, da bei Nichtresektionen keine vollkommene Kontinuitätstrennung der Gelenkbänder vorhanden ist. Die Schiene kann bei guter Polsterung lange Zeit liegen bleiben und die eventuelle Lockerung des Verbandes durch eine in straffen Touren darumgelegte Binde leicht behoben werden. In Zeiten großen Verwundetenzuganges hat sie sogar vor dem zeitraubenden Gipsverbande den Vorteil, daß sie eine schnellere und bequemere Erneuerung wegen durchtränkten Verbandstoffes, Druckschmerzen oder notwendig werdender Inzisionen zuläßt.

Besonders bei diesen hierher gehörenden Fällen habe ich die offene Wundbehandlung häufig unterbrechen müssen, sei es wegen Versagens der Epithelisierung, wobei ich dann zu Salbenverbänden überging, sei es wegen eintretenden Fiebers aus irgendwelcher Ursache und endzündlicher Erscheinungen, die durch Kataplasmierung energisch bekämpft wurden, oder sei es bei Verdacht auf Verhaltungen, deren Sitz palpatorisch nicht genau zu bestimmen war; wobei Phenolkampferumschläge, nach dem Prinzip des Alkoholverbandes angelegt, Gutes leisteten. Ueber Einzelheiten des Wundverlaufes wie nachträgliche Inzisionen und Spülungen bei drohender oder eingetretener Vereiterung werde ich im Anschluß an die Besprechung der betreffenden Fälle berichten.

Die Stauung habe ich nicht angewandt und zwar deswegen, weil ich häufig im Anschluß an Operationen des Knies Oedeme des Unterschenkels beobachtet habe, entzündlicher Art oder zum Teil bedingt durch verminderte Abflußwege des venösen Blutes, da durch das längere feste Aufliegen des Beines in ein und derselben Stellung auf seiner Unterlage wohl ein Teil der Venen zusammengedrückt wird. Es ist daher bei bestehendem hohen Fieber die Beurteilung sehr schwierig, inwieweit bei angewandter Stauung es sich um entzündliches, infiziertes oder um reines Stauungsödem handelt. Mit der lokalen Wärmeapplikation ist uns hier ein ebenso gutes, ja infolge der leichteren Beurteilung besseres Mittel als die Stauung gegeben.

Wie bei den konservativ behandelten Fällen habe ich mich auch hier vor zu frühzeitigen Bewegungsübungen gehütet. Ich habe frühestens dann begonnen, wenn bei längerer Fieberfreiheit die Wunde nur noch oberflächlich granulierte. Sehr empfehlenswert ist es, die ersten Uebungen im Bade vornehmen zu lassen. Ganz abgesehen von dem fördernden Einfluß auf die Epithelisierung hat das Bad eine nicht zu unterschätzende suggestive Wirkung auf den Kranken. Infolge der um das Gewicht des verdrängten Wasservolumens herabgesetzten Schwere des Beines können Bewegungen schmerzloser und spielender ausgeführt werden als außerhalb des Bades, wo der Kranke infolge von Inaktivitätsatrophie der Muskulatur das stark geschwächte Bein kaum zu heben imstande ist. Hat er nun im Bade gesehen, wie gut er schon Bewegungen ausführen konnte, so gewinnt er Vertrauen zu sich selbst, und es läßt ihn dieses Bewußtsein nicht ruhen, bis er dasselbe Resultat auch außerhalb erreicht hat.

Eine weitere gute Förderung der Beweglichkeit wird dadurch erzielt, daß man den Kranken auf dem Bettrand sitzen läßt, und zwar so, daß der Oberschenkel dicht oberhalb der Kniekehle auf den Rand zu liegen kommt, und der Unterschenkel infolgedessen frei schwebt. Durch wippende Bewegung tritt die Schwere des Unterschenkels als Hebelzug am Knie in Kraft, so daß die Exkursionen im Gelenk nach und nach vergrößert werden. Mit diesen einfachen Mitteln habe ich, ohne brüsk zu sein, Bewegungsrückkehr bis fast zum rechten Winkel erzielt.

Ein ausgezeichnetes Mittel für die Förderung der Gelenkfunktion bildet die frühzeitig einsetzende sachverständige Massage der meist verdickten, derb gewordenen Kapsel und der Wundränder. Rechtzeitig angewandt, verhindert sie bei breitklaffenden Wunden das Verwachsen der Narbe mit der Unterlage, vor allem mit dem Knochen, und fördert die Elastizität der Wundumgebung, so daß ein leichterer und schnellerer Schluß der Wunde bewirkt und breite, derbe Narben vermieden werden.

Ein großer Fehler in der Behandlung so diffiziler Organteile wie der Gelenke, speziell des Kniegelenkes, wird von vielen Chirurgen durch zu frühzeitigen Abtransport der Verwundeten begangen. Ganz abgesehen davon, daß man sich damit häufig um den Erfolg der aufgewendeten Mühe und

Arbeit bringt, wird in der Hauptsache der Kranke dadurch geschädigt. Wie häufig bekommt man Nachrichten, die sehr betrübend lauten. Die Verwundeten treffen im Heimatlazarett mit Fieber ein, in dem der Arzt bei Knieverletzungen drohende Gefahr erblickt und sich zu einem erneuten Eingriff verpflichtet fühlt. Es ist ja selbstverständlich, daß der Eisenbahntransport gerade bei Kniegelenkverletzungen schädigend wirkt, ist doch das unvermeidbare Rütteln das Uebel, das wir durch absolute Ruhigstellung von Anfang an zu vermeiden suchen, und das einen der Hauptfaktoren in der Gelenktherapie bedeutet. Selbstverständlich wird es bei größeren Kampfperioden nicht immer angängig sein, die Verwundeten bis zur Ausheilung zurückzuhalten, doch muß dies mindestens so lange geschehen, daß man nach bestem Wissen und Gewissen das Aufflackern gefährdender Infektionen ausschließen kann. Treten ruhigere Zeiten ein, so ist es ja ein leichtes, diesen Forderungen gerecht zu werden.

Ehe ich zur Besprechung der einzelnen Fälle übergehe, möchte ich den bisherigen allgemeinen Ausführungen dieser Arbeit noch einige begründende Bemerkungen hinzufügen. Es mag vielleicht die Einteilung etwas befremdend erscheinen, mit den schwersten Fällen, den Resektionen, zu beginnen. Ich habe es in der Absicht getan, um auf die Behandlungsmethode, die ich bei weitaus der Mehrzahl der Fälle angewandt habe, das Hauptgewicht zu legen.

Die Fälle selbst sind nicht ausgesuchtes Material für eine bestimmte Behandlungsmethode, sondern sie stammen aus ein und derselben Kampfperiode, in der ich, vom chirurgischen Standpunkte aus betrachtet, das Glück hatte, in kurzer Zeit eine ganze Serie auf die Abteilung zu bekommen. Es sind daher sämtliche in dieser Periode von mir behandelten Kniegelenkverletzungen angeführt, ohne Rücksicht auf ein günstiges oder ungünstiges therapeutisches Resultat. Zur Veröffentlichung habe ich mich entschlossen, weil es immerhin ein gewisses Interesse bietet, die Zusammenstellung einer Serie von Kniegelenkverletzungen zu sehen, die unter denselben äußeren Umständen eingetreten sind: wie Zeit, Witterungsverhältnisse, Ort, Bodenbeschaffenheit, Transportverhältnisse. Von vornherein zielbewußt versorgt auf Grund von an früher gesehenem und selbst behandeltem, reichlichem Material gesammelten Erfahrungen bietet die Zusammenstellung der Fälle, gleichgültig ob mit, ob ohne therapeutischen Erfolg, einen Beitrag zur Kasuistik der Kniegelenkverletzungen und ihrer Behandlung. Von eingehender kritischer Beleuchtung der einschlägigen Literatur habe ich abgesehen, erstens weil diese mir nur im beschränkten Maße zur Verfügung stand, und zweitens in der Absicht, mit dem Rahmen dieser Arbeit in der Hauptsache einen Ausschnitt eigener kriegschirurgischer Erfahrungen zu umfassen. Auf mehrere von mir selbst nicht behandelte Fälle machte mich der beratende Chirurg, Oberstabsarzt Prof. S i c k, aufmerksam, der sie zum Teil selbst operiert hat. Sie sind mir aus dem Grunde sehr willkommen, da sie geradezu Testfälle

zu den meinigen bilden. Ich habe zwei davon an den betreffenden Stellen als Analoga angefügt, ohne sie mit laufender Nummer zu versehen.

Bei den in Folgendem zu besprechenden einzelnen Fällen will ich, meiner eingangs gewählten Einteilung folgend, zuerst mit den beiden Resektionen beginnen. Es spielte gerade bei diesen schweren Fällen eine gewisse Schicksalstücke mit insofern, als wegen Apparatdefektes vor der Operation eine Röntgenaufnahme unmöglich war. Doch war klinisch in beiden Fällen der Befund so schwer, daß ich von vornherein mit der Resektion rechnen mußte.

**1.** Pionier Franz Sch. Verwundet 12. VIII. 17, aufgenommen 13. VIII. — Granatsplitterverletzung des r. Kniegelenkes. Pfennigstückgroßer E. außen fingerbreit über der Mitte des Gelenkspaltes. Die ganze Kniegegend stark geschwollen, kein nachweisbarer Gelenkerguß. Schon bei geringem Druck und Bewegungsversuch äußerste Schmerzhaftigkeit. Die Wundumgebung an Außen- und Streckseite zeigt violettrote entzündliche Verfärbung, die Wunde sondert schmutzigbraune, leicht fadenziehende Flüssigkeit ab. — Spaltung des Schußkanales bis auf den Knochen. Hierbei zeigt sich, daß der äußere Condylus vollkommen zertrümmert ist, und bei Verfolgung des Schußkanales im Knochen gleitet die eingeführte Kornzange auch noch durch den inneren Condylus hindurch und stößt etwa in der Mitte desselben auf den Granatsplitter. Da beide Condylen vollkommen bröckelig sind, ist die Indikation für die Resektion gegeben. Beide Condylen müssen dicht unter der Epiphysenlinie entfernt werden. Vom Tibiakopf fällt nur eine dünne Knorpelknochenschicht fort. — Anlegung von zwei Gegeninzisionen an den Seiten der Kniekehlen, die mit kurzen Drains versehen werden. — Schienenlagerung. — 16. VIII. Offene Wundbehandlung in Schiene. — 21. VIII. Anlegung eines Gipsverbandes. Wunde sieht frisch aus. Temp. normal. — 15. IX. Gute Wundgranulation. Temp. dauernd normal. Umlegen des anfangs nach oben geschlagenen Weichteillappens über die nur noch gering absondernde Wunde. — 15. X. Der Weichteillappen ist auf der Wundfläche angeheilt. — 25. X. Entfernung des Gipsverbandes. Die Resektionsstümpfe bis auf geringe Federung fest. Wunde granuliert oberflächlich. Schienenlagerung. Bäder. Massage. — 10. XI. Resektionsstümpfe fest. — 26. XI. Röntgenbild zeigt gute Callusbildung. Wunde fast vollkommen verheilt. Abtransport. — Geringe Temperatursteigerungen rührten von interkurrenten Krankheiten her, wie Bronchitis, Angina und Darmkatarrhen.

**2.** Gren. Gottlob K. Verwundet 17. VIII, aufgenommen 18. VIII. — Granatsplittersteckschuß im l. Knie. Pfennigstückgroßer E. am Fibulaköpfchen. Kniegegend ist stark geschwollen und entzündlich gerötet. Gelenkerguß nur gering. Bei geringstem Bewegungsversuch sehr große Schmerzhaftigkeit, auch Gelenkspalt äußerst druckempfindlich. Am Tibiakopf Krepitation. — Spaltung des Schußkanales durch Längsinzision. Nach Freilegung der Knochenwunde zeigt sich, daß Fibula- und Tibiakopf ausgedehnt zertrümmert sind und nur noch aus bröckeligen Massen bestehen. Schußkanal im Knochen geht nach oben bis in die Fossa intercondylica, wo der Granatsplitter an der Innenseite des medialen Condylus in der Knorpelschicht sitzt. Bei der Resektion muß von Tibia und Fibula so viel wegfallen, daß sich die sehnige Verbindung beider Köpfe löst. Vom Femur wird nur eine etwa 1 cm dicke Knochenschale weggenommen. Keine Inzisionen in der Kniekehle. Schienenlagerung. — 25. VIII. Dauernd hohes Fieber bis 39,5°, mit großen Remissionen, so daß wegen drohender Sepsis die Ablatio erwogen wird; doch sieht die Wunde frisch aus, Puls schnell, aber kräftig, Herztöne

rein; Allgemeinbefinden gut, daher weiter abwartend. Vom Gipsverband muß wegen sehr starker Weichteilschwellung noch abgesehen werden. Offene Wundbehandlung. — 11. IX. Allgemeinbefinden gut. Temp. schwankt zwischen 37,5 und 38°. Weichteile abgeschwollen; sie sind schlaff und seitlich etwas auseinandergeflossen, aber keine Infiltration. Beckengipsverband. — 21. IX. Ueber dem resezierten Fibulaköpfchen hat sich ein Absceß gebildet, wahrscheinlich infolge Abstoßens eines kleinen Sequesters. Oeffnung des Abscesses, Tamponade. — 15. IX. Temp. normal, reichliche Absonderung; gute Wundgranulation. Die Weichteile beginnen sich zu kontrahieren. — 1. X. Wunde beginnt sich zu epithelisieren. — 15. X. Sekretion hat fast vollkommen aufgehört. Umlegen des aufgeklappten Weichteillappens an der Streckseite durch aufgeklebten Mastisolkörperstreifenzug (Abb. 1). Salbenverbände. — 30. X. Resektionsstümpfe fest. Wunde zeigt gute Epithelisierung, Röntgenbild kräftige Callusbildung (Abb. 2). Resektionsstümpfe stehen gut. Der im Bild sichtbare Splitter ist reaktionslos eingeheilt in den Weichteilen der Beugeseite.

Abb. 2.

Fall 2. → = Callus.

Beide Fälle sind insofern analog, als viel Knochensubstanz fortfallen mußte, bei 1 vom Femur, bei 2 von der Tibia. Trotzdem ist eine knöcherne Ankylose eingetreten.

Die zweite Gruppe bilden solche Kniegelenkverletzungen, bei denen ich mich abwartend verhalten habe.

**3.** Musk. Andreas J. Verwundet 25. VII. 17, aufgenommen 26. VII. nachts. Granatsplitterverletzung an der Streckseite des l. Knies. E. 0,5 cm groß, dicht am oberen Pol der Patella, A. ebensogroß neben der Sehne des M. semitendinosus. E. und A. sehen sauber aus. Praller Gelenkerguß. Bewegungen aktiv möglich, wenig schmerzhaft, geringe Druckempfindlichkeit. Wunden zeigen schmale entzündliche Randzone, sondern blutig-seröses, fadenziehendes Sekret ab. Nach dem Verlauf des Schußkanals zu schließen, ist der obere Recessus angerissen. Temp. 37,5°. — Punktion an der Außenseite des Knies ergibt blutige Synovia. Spülung mit 3%iger Karbollösung, Injektion von 15 ccm Phenolkampfer, Schienenlagerung. Bei der Spülung fließt Spülflüssigkeit aus der Einschußwunde ab. — 3. VIII. Nach vorübergehendem prallen Erguß war ein deutliches Schwinden desselben zu beobachten. Heißluftbehandlung. — 10. VIII. Erguß vollkommen resorbiert, Wunden verschorft. Die Kapsel fühlt sich derb an. Gelenkspalt nicht druckempfindlich. Entfernung der Schiene, Bewegungsübungen. — 20. VIII. Bewegungen bis zum rechten Winkel möglich. Die Kapsel zeigt im Vergleich zum gesunden Knie etwas derbere Konsistenz. Abtransport.

**4.** Gren. Reinhold K. Verwundet 20. VIII., aufgenommen 21. VIII. — Viele kleine Granatsplittersteckschüsse der l. Kniegegend. Knie stark geschwollen, Konturen vollkommen verstrichen, praller Gelenkerguß. Gelenkspalt nicht druckempfindlich, wohl aber die Streckseite bei Betastung und Bewegungen. Röntgenbild: Mehrere kleine bis erbsengroße Splitter in der Kniegelenkgegend in den Weichteilen; ein 0,5 : 1 cm großer ist fingerbreit über der Kniescheibe eingedrungen und sitzt in Einschußhöhe

tief in der Spongiosa des Femurs, Sprengfissur im Knochen nicht sichtbar. Temp. 38,2°. — Punktion. Es entleert sich blutige Synovia. Spülung mit 3%iger Karbollösung, Injektion von 15 ccm Phenolkampfer, Schienenlagerung. — 1. IX. Temp. seit 23. VIII. normal. Wunden verschorft. Erguß resorbiert. Kapsel derb. Bewegungsübungen. — 19. IX. Beugungsmöglichkeit bis 90°. Abtransport.

In diesem Falle habe ich mich trotz erhöhter Morgentemperatur abwartend verhalten, da der Knochen nicht gesplittert war, die Ausmeißelung des Fremdkörpers aber sowie die Entfernung der übrigen Granatsplitter, die ja ebenfalls die Kapsel angerissen haben können, einen so großen Eingriff bedingten, daß er mir bei dem sonstigen guten Allgemeinbefund nicht berechtigt erschien.

**5.** Gefr. Michael K. Verwundet 24. VIII. abends, aufgenommen 26. VIII. morgens. Granatsplitterverletzung des r. Knies. Kleiner E. fingerbreit über der Patella, eine zweite Wunde dicht neben dem äußeren Rande der Patella. Wunden reaktionslos. Praller Gelenkerguß. Betastung und geringe Bewegung nicht schmerzhaft. Bei Druck auf den oberen Recessus entleert sich aus beiden Wunden blutige, fadenziehende Synovia. — In der Annahme eines Durchschusses, der die Kapsel nur gestreift hat, und infolge der vollkommenen Reaktionslosigkeit der Wunden abwartend. Punktion. Spülung mit 3%iger Karbollösung, wobei die Spülflüssigkeit bei leichtem Druck auf den oberen Recessus aus dem E. und A. abfließt. Injektion von 15 ccm Phenolkampfer. Schienenlagerung. — 2. IX. A. sondert Eiter in geringen Mengen ab; beim Verbandwechsel im Bett Erweiterung der Wunde durch Scherenschlag, wobei sich Tuchfetzen entleeren. Zur Sicherheit Röntgenaufnahme. Es zeigt sich ein erbsengroßer Granatsplitter, der Innenseite des äußeren Condylus aufsitzend, im oberen Teile der Fossa intercondylica. Da kein Fieber besteht und das Knie vollkommen reaktionslos ist, weiter abwartend. — 15. IX. Temp. dauernd normal, geringer Erguß, seitliche Wunde granuliert, vordere verschorft. Heißluftbehandlung. — 30. IX. Erguß resorbiert, Wunden geheilt. Entfernung der Schiene. Bewegungsübungen. — 9. X. Bewegungsmöglichkeit bis 135°. Kapsel derb. Abtransport zwecks mediko-mechanischer Behandlung.

Ich konnte mir anfangs nicht erklären, woher der Granatsplitter am Condylus kam, da der Mann eine frühere Verletzung nicht erlitten hatte, und es sich hier doch offenbar um Durchschuß handelte. Es kann nur dadurch zu erklären sein, daß zwei Granatsplitter mit zackigen Rändern ineinander verhakt waren, beim Aufschlagen auseinanderrissen und nun im Gewebe verschiedene Wege einschlugen. In diesem Falle ist wohl sicher der Glücksumstand eingetreten, daß der den Durchschuß verursachende Splitter die anhaftenden Tuchfetzen mitgerissen und erst an der elastischen Haut abgestreift hat, während der andere davon frei geblieben ist. Dieses Zusammenbacken und im Gewebe Auseinanderreißen sogar von mehreren Granatsplittern habe ich häufig beobachten können. Aus dem Falle habe ich die Lehre gezogen, nie mehr einen Durchschuß ungeröntgt zu lassen, wenn ich den Schußkanal nicht sofort gespalten und mir dadurch klare Uebersicht verschafft habe.

**6.** Musk. Hans E. Verwundet 25. VIII., aufgenommen 26. VIII. nachts. — 27. VIII. Granatsplitterverletzung beider Knie. R. Knie: Durchschuß dicht unterhalb der Kniescheibe. Gelenkerguß vorhanden, doch ist der Kapselschlauch nicht prall gespannt. Starke Druckempfindlichkeit am äußeren Gelenkspalt. Wunden sondern fadenziehende blutige Synovia ab. — L. Knie: Durchschuß in Höhe des äußeren Gelenkspaltes. Praller Gelenkerguß vorhanden. Vordere (Einschuß-)Wunde sondert blutige Synovia ab. Aktive Bewegung ist in beiden Kniegelenken nur in geringem Maße möglich und sehr schmerzhaft. Allem Anscheine nach ist an beiden Knien das Cavum artic. ant. tangential angerissen. Die Wunden zeigen schmale entzündliche Randzonen. — Röntgenbild: Kein Fremdkörper im Gelenk beiderseits. — Punktion beider Knie. Es entleert sich blutige Synovia. Bei beiden Knien ist die Spülung infolge verstopfender Blutcoagula sehr erschwert, bei starkem Druck auf den gefüllten Kapselschlauch schießen derbe Pfröpfe aus der Kanüle heraus, Spülflüssigkeit entleert sich auch aus den Schußwunden. Phenolkampferinjektion 15 ccm. Schienenlagerung. — Vor der Karbolspülung wird von beiden Knien Gelenkinhalt steril aufgefangen zwecks bakteriologischer Untersuchung. In beiden Punktaten viele Leukocyten, keine Bakterien. Kulturen steril[1]). — 15. IX. Temp. normal. Wunden schmierig belegt, mäßige Absonderung. — 30. IX. Wunden verschorft. Entfernung der Schienen. Gelenkkapseln sehr derb. Beugemöglichkeit fast nicht vorhanden. Bewegungsübungen. Heißluft, Massage. — 15. X. Der Kranke geht ohne Krücken. Treppensteigen möglich. Bewegung im l. Knie bis 135° Beugung, r. etwas mehr, doch nicht ganz bis 90°. Bäder, Heißluft, Massage. — 8. XI. Beugemöglichkeit rechts bis 90°, links etwas weniger. Kapseln fühlen sich noch derb an. Abtransport zwecks mediko-mechanischer Behandlung.

**7.** Musk. Hermann B. Verwundet 28. VIII., aufgenommen 29. VIII. Schrapnellverletzung des l. Knies. Je ein kleiner E. beiderseits dicht neben dem oberen Rande der Patella. Praller Gelenkerguß. Geringe Druckempfindlichkeit, Bewegung wenig schmerzhaft. — Röntgenbild: Je eine Schrapnellkugel in den Weichteilen der Beugeseite am äußeren Rande der Raute. Außerdem noch multiple kleine Metallsplitter am Oberschenkel und Gesäß. — Inzisionen am Sitz der beiden Schrapnellkugeln, Entleerung derselben. Punktion des Knies. Spülung mit 3%iger Karbollösung, wobei sich aus dem medialen E. Spülflüssigkeit entleert. Injektion von 15 ccm Phenolkampfer. — 15. IX. Erguß resorbiert. Temp. normal. Wunden granulieren oberflächlich. Entfernung der Schiene, Bewegungsübungen, Massage. — 25. IX. Kniewunden geheilt. Beugung bis fast 90° möglich. Kapsel fühlt sich noch derb an. Geringe Temperatursteigerungen rühren von anderen Wunden her, z. B. am r. großen Rollhügel, über dem sich ein Absceß gebildet hat, nach dessen Spaltung ein kleiner, mit Stoffteilen umkleideter Granatsplitter entfernt wird. Abtransport.

Ich habe hier zwar die Geschosse entfernt, um Abszedierung der Wundkanäle zu vermeiden. Die Kapselwunde habe ich nicht freigelegt, da infolge Schrapnellkugelverletzung eine Verschmutzung nicht anzunehmen und außerdem je eine guternährte Weichteilbrücke über den Schußkanälen vorhanden war. Merkwürdig an der Verletzung ist, daß das Knie von zwei fast vollkommen parallel auftreffenden Schrapnellkugeln beiderseits tangential verletzt

[1]) Die bakteriologischen Untersuchungen wurden vom Lazarettbakteriologen Herrn Dr. Vogel, Dozent für Zoologie, ausgeführt.

worden ist, während sämtliche übrigen Wunden von kleinen Sprengstücken des Schrapnells herrühren, die in ihrer Wirkung Granatsplittern gleichzusetzen sind.

Die bisher beschriebenen Fälle dieser Gruppe sind solche, bei denen keine durch das Geschoß gesetzte größere Verletzung des Knochens vorhanden war. Die zwei folgenden habe ich in den allgemeinen Ausführungen bereits erwähnt.

Abb. 3.

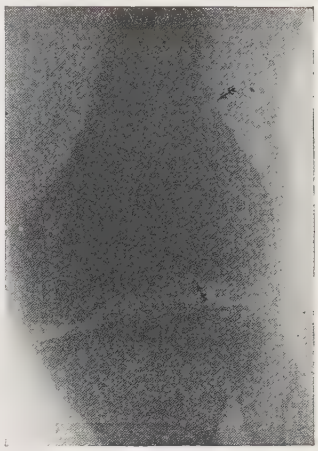

Fall 8. → = Callus.

**8.** Soldat Mauric D. (Franzose). Verwundet 8. IX., aufgenommen 10. IX. — Infanteriedurchschuß des r. Knies. E. hinter dem äußeren Condylus, A. dicht neben dem inneren Rande der Kniescheibe. Sehr starke Schwellung der ganzen Kniegegend, doch kein fluktuierender Gelenkerguß; blutige Durchtränkung des Unterhautzellgewebes. Temp. 37,7°. Röntgenbild: Absprengung des ganzen äußeren Condylus in scharfer Linie (Abb. 3). — Da es sich um Infanteriedurchschuß handelt, der über zweimal 24 Std. zurückliegt, und keine bedrohlichen Erscheinungen bestehen, abwartend. Ruhigstellender Schienenverband. — 20. IX. Temp. seit 12. IX. vollkommen normal. Wunde sondert klare seröse Flüssigkeit ab. — 1. X. Wunden granulieren oberflächlich. Heißluftbehandlung. — 20. X. Wunden verschorft. Entfernung der Schiene, Heißluftbehandlung, Massage. — 30. X. Beugemöglichkeit noch sehr gering. — 18. XI. Beugemöglichkeit bis 135°. Der Kranke kann frei, ohne Stock gehen. Röntgenbild zeigt kräftige Callusbildung (s. oben). Von der ersten Aufnahme konnte ein Abzug nicht gemacht werden, da die Platten bereits weggeschickt waren. Abtransport.

Abb. 4.

→ = Absprengung des inneren Condylus.

**9.** Soldat Rene T. (Franzose). Verwundet 15. IX., aufgenommen 19. IX. — Infanteriedurchschuß des r. Knies. Sehr starke Schwellung der Kniegegend ohne ausgesprochenen Gelenkerguß. An der Außen- und Innenseite des Knies fingerbreit über dem Gelenkspalt je eine 0,5 cm im Durchmesser große Wunde. Der Schußkanal muß dicht an den großen Gefäßen vorüber von außen hinten nach innen vorn verlaufen. Starker Weichteilbluterguß. Kein Aneurysma. Temp. 38°. Röntgenbild: Absprengung des ganzen inneren Condylus in scharfer Zickzacklinie, starke Zertrümmerung nicht sichtbar. — Da die Verwundung bereits 5 Tage zurückliegt und drohende Erscheinungen nicht bestehen, abwartend. Ruhigstellender Schienenverband. — 27. VIII. Schwellung zurückgegangen, geringe Wundabsonderung, kein Eiter. Temp. normal. — 5. IX. Wunden granulieren oberflächlich, Temp. dauernd normal. — 10. IX. Wunden verschorft. Kniegegend im ganzen verdickt, keine Infiltration. — Der Kranke wurde versehentlich abtransportiert. (Abb. 4.)

Ein dritter nicht von mir behandelter analoger Fall ist folgender.

Musk. Emil Gr. Verwundet 24. IX., aufgenommen 26. IX. — An der Außenseite des l. Kniegelenkes kirschgroßer E. in Höhe des unteren Patellarandes, A. an der Außen-

Abb. 5.

seite des Kniegelenkes in Höhe der Mitte der Patella. Die Umrisse des Kniegelenkes sind verstrichen. Kniescheibe tanzt nicht. Bezeichnung: Infanteriedurchschuß. — Trockener Verband, Schiene in leichter Beugung. — 27. IX. Wunde sondert fadenziehende Flüssigkeit ab (Synovia). Temp. 39,2°. Phenolkampferverband äußerlich. — 5. X. Absonderung von klarem Sekret. — 20. X. Wunden geheilt, Salbenverband. — 25. X. Schiene entfernt, Knie nicht beweglich, leichter Druckschmerz an der Außenseite. Bewegungsübungen. Abtransport. Röntgenbild: Absprengung des inneren Condylus (Abb. 5).

Sämtliche 3 Fälle decken sich also vollkommen: Infanteriedurchschüsse mit starker Knochenabsprengung, Hämarthros ist nicht vorhanden. Durch Erguß in die Weichteile ist wohl deren sehr starke Schwellung bedingt. Abwartendes Verhalten war hier berechtigt, da trotz später Einlieferung, auch im dritten Falle erst 2 Tage nach der Verwundung, keine bedrohlichen Erscheinungen, insbesondere phlegmonöser Art, bestanden. Spülung und Phenolkampferinjektion wurden nicht vorgenommen, da ein Gelenkerguß nicht vorhanden und wegen Infanterieverletzung stärkere Verschmutzung des Gelenkes nicht anzunehmen war. In allen 3 Fällen trat glatte Heilung ein.

Die folgenden Fälle gehören sämtlich zu der dritten Gruppe, der im Sinne der Arthrotomie behandelten Kniegelenkverletzungen. Ich führe sie nicht chronologisch nach dem Datum der Aufnahme, sondern, mit den leichteren beginnend, nach der Schwere der Verletzung an; und zwar zuerst solche, bei denen der operative Eingriff lediglich in der Spaltung und Erweiterung der Kapselwunde bestand.

**10.** Unteroff. August K. Verwundet 28. VII., aufgenommen 30. VII. — Markstückgroßer E. fingerbreit oberhalb der Kniescheibe. Starke Schwellung des Knies, praller Gelenkerguß. Einschußwunde ist drainiert und fest austamponiert. Nach der Bemerkung auf dem Wundtäfelchen ist der Granatsplitter nicht gefunden worden. Beim Suchen nach dem Splitter ist in der falschen Richtung vorgegangen und ein neuer Kanal gebohrt worden, denn das Röntgenbild zeigt, daß das eingeführte Drainrohr nach der Innenseite führt, während der 1:1 cm große Granatsplitter an der Außenseite in den Weichteilen sitzt. Temp. 39,2°. — Nach Entfernung des Drains und der Jodoformgaze fließt reichlich blutige, flockige, auf Eiterung suspekte Synovia ab, ohne daß aber der Kapseldefekt zu sehen ist. Inzision über dem Splittersitz, Entfernung des Fremdkörpers. Auch hier entleert sich unter leichtem Druck auf den oberen Recessus Synovia mit Fibrinflocken. Längsspaltung des oberen Recessus, gründliche Auswaschung des Gelenkes mit 3%iger Karbollösung, Phenolkampferinjektion, Mikulicztamponade, Schienenlagerung. — 10. VIII. Normale Temp. seit 5. VIII., gute Wundgranulation. — 23. VIII. Wunden granulieren oberflächlich, teilweise Epithelisierung, Entfernung der Schiene, Bewegungsübungen. — 29. VIII. Beugemöglichkeit bis 90°, Wunden fast vollkommen geheilt. Abtransport.

**11.** Gren. Heinrich H. Verwundet 1. VIII., aufgenommen 3. VIII. Granatsplitterverletzung am l. Knie. Umschnittener E. dicht neben dem Innenrande der Kniescheibe, eine etwa 3 cm lange Inzisionswunde neben der medialen Beugersehne (M. semitendinosus). Nach Aussage des Kranken ist hier ein unter der Haut fühlbarer Granatsplitter auf dem Hauptverbandplatz entfernt worden. Schußkanal mit Jodoformgaze fest austamponiert. Knie stark geschwollen, praller Erguß. Betastung und geringste Bewegung lösen heftige Schmerzen aus, besonders starke Druckempfindlichkeit am äußeren Gelenkspalt. Wundumgebung in weiter Ausdehnung entzündet, drohende Kapselphlegmone. Temp. 38,9°. — Röntgenbild: Innerer Condylus leicht angefräßt, kein Fremdkörper. — Entfernung der Jodoformgaze. Abfluß von blutiger Synovia mit Fibrinflocken. Erweiterung der etwa pfennigstückgroßen Kapselwunde, Spülung mit 3%iger Karbollösung, Phenolkampferinjektion, Mikuliczstamponade, Schienenlagerung. — 20. VIII. Der Kranke ist seit 12. VIII. fieberfrei, reichliche eitrige Wundabsonderung. — 5. IX. Gute Wundgranulation, geringe Absonderung. — 20. IX. Keine Absonderung mehr vorhanden, Wunde granuliert oberflächlich, Entfernung der Schiene, Bäder, Bewegungsübungen. — 30. IX. Wunde verheilt, Beugemöglichkeit fast 90°. Abtransport.

**12.** Unteroff. Max M. Verwundet 20. IX. früh 6 Uhr, aufgenommen 22. IX. nachm. Etwa 8 cm lange, zum Teil vernähte Operationswunde an der Innenseite der r. Patella. Der Kranke ist auf dem Hauptverbandplatz operiert, aber der Granatsplitter angeblich nicht gefunden worden. Das Knie ist im ganzen stark geschwollen, äußerst schmerzhaft bei Betastung und geringstem Bewegungsversuch, besonders am Gelenkspalt. Erguß nicht deutlich nachweisbar. Kapselphlegmone. Temp. 38,6°. — Röntgenbild: Kein Fremdkörper sichtbar. — Entfernung der Nähte, Schienenlagerung, Kataplasmen. — 28. IX. Dauernd hohe Temp. Im oberen Recessus fluktuierender Erguß (Empyem). Seitliche Längsinzisionen, reichlicher Eiterabfluß. Auswaschung mit 3%iger Karbollösung, Phenolkampferinjektion, Drainage, tägliche Spülungen mit Karbollösungen und $H_2O_2$ abwechselnd. — 6. X. Dauernd hohe Temp. mit großen Remissionen 37,5—40°. Kataplasmen. — 15. X. Senkungsabsceß in die Oberschenkel- und Wadenmuskulatur, Spaltung. Die Absceßhöhle nimmt die ganze Beugeseite vom oberen Wadenpol bis zum unteren Drittel des Oberschenkels ein. Drainage, tägliche Spülung mit $H_2O_2$. — 19. X. Ein erneuter Senkungsabsceß an der Innenseite des Oberschenkels handbreit über dem Condylus, Spaltung. Sämtliche Wunden eitern sehr stark. Allgemeinbefinden trotz hoher Temp. auffallend gut. Wiederholt Kataplasmen. — 1. XI. Temp. normal, Kniegegend noch sehr schmerzhaft bei Betastung. Wunden sondern stark ab, granulieren aber gut. — 15. XI. Temp. dauernd normal, reichliche Absonderung. — 15. XII. Temp. dauernd normal. Wunden beginnen zu epithelisieren. — 1. II. 18. Der Kranke steht auf. Knie versteift. Wunden granulieren oberflächlich. — 15. II. Gehen ohne Krücken möglich. Abtransport.

**13.** Aspirant Peter B. (Franzose). Verwundet 17. VIII., aufgenommen 18. VIII. — Granatsplittersteckschuß am l. Knie. E. dicht lateral vom unteren Pol der Kniescheibe. Wundumgebung stark entzündet und sehr druckempfindlich. Kniekonturen verstrichen, praller Gelenkerguß. — Röntgenbild: 2 : 1 cm großer Granatsplitter am Außenrande der Patella. — Längsspaltung des Schußkanales, Entfernung des Splitters, Glättung der Knochenwunde am Patellarande. Die Kapsel zeigt einen 1 cm langen Riß, aus dem sich blutige Synovia entleert. Erweiterung der Kapselwunde. Spülung mit 3%iger Karbollösung, Primärnaht der Kapsel, da Verschmutzung des Gelenkinneren nicht besteht. Injektion von 15 ccm Phenolkampfer, Schienenlagerung. Am 3. Tag O.W.B. —

5. IX. Wunde granuliert oberflächlich, keine Absonderung, Gelenkerguß vollkommen geschwunden. Temp. dauernd normal. Entfernung der Schiene, Bewegungsübungen. — 13. IX. Kapsel fühlt sich noch derb an, Beugemöglichkeit nicht ganz bis 90°. Wunden verschorft. Abtransport.

**14.** Kanonier August R. Verwundet 12. VIII., aufgenommen 15. VIII. Der Kranke lag vom 13. bis 15. VIII. in einem Feldlazarett, dort Befund: Die äußere Hälfte der Vorderseite des l. Kniegelenkes ist von einer handtellergroßen Wunde eingenommen. Die Kniegelenkkapsel scheint nicht eröffnet zu sein. In der Gelenkhöhle ist ein Erguß nachweisbar. Bein steht in Hüfte und Knie gebeugt. Oberschenkel zeigt pralle Schwellung, ist sehr druckempfindlich. — Im Aetherrausch Strecken des Knies und Fixieren des Beines auf einer Volkmannschiene. Dem Lazarett überwiesen. — 15. VIII. Schwellung des l. Knies infolge prallen Gelenkergusses. An der Innenseite schmierige handtellergroße Weichteilwunde, aus deren Mitte sich bei Druck auf die Kniescheibe blutige Synovia entleert. Kleine Kapselperforation. Das l. Bein ist stark verkürzt, suprakondyläre Fraktur. — Röntgenbild: Torsionsfraktur, beginnend 2 Fingerbreit über den Condylen. Kein Fremdkörper sichtbar. — Ausschneidung der Weichteilwunde mit gründlicher Säuberung. Da bei eventueller Kommunikation der Fraktur mit dem Gelenkschlauch die Indikation für die Ablatio gegeben wäre, wird der obere Recessus zwecks Kontrolle an der gesunden Seite längsgespalten. Nach Ausräumung der Blutgerinnsel zeigt sich der Kapselschlauch an seinem oberen Ende unversehrt. Gründliche Auswaschung mit 3%iger Karbollösung. Das Gelenkinnere ist gut übersehbar und kann gründlich gereinigt werden. Primärnaht der Kapsel. Injektion von 15 ccm Phenolkampfer. Streckverband in Semiflexion (B r a u n'sche Schiene). — 1. X. Temp. normal. Wunden granulieren gut. — 15. X. Vorübergehende Temperatursteigerung infolge eines kleinen Dekubitusabscesses an der Kniekehle. — 1. XI. Entfernung des Streckverbandes, Fraktur fest, Verkürzung 2 cm. Bewegungsübungen, Bäder. — Der Kranke kann das verletzte Bein mit seinem Körpergewicht belasten. Wunden geheilt, Bewegungsmöglichkeit bis 135°. — 15. XI. Röntgenaufnahme: Bruchenden stehen gut. Starke Callusbildung vorhanden (Abb. 6). Gehen an Stöcken mit voller Belastung des verletzten Beines möglich. Abtransport.

Abb. 6.

Fall 14. → = Callus.

**15.** Telegraphist Julius R. Verwundet 6. IX., aufgenommen 7. IX. Granatsplitterdurchschuß an der Außenseite des r. Knies. E. 2 Finger breit schräg oberaußerhalb von der Patella. A. 2 Finger breit über dem Gelenkspalt am Außenrande der Raute. Geringer Gelenkerguß. Beim Betasten hat man den Eindruck, als ob Luft im Kapselschlauch sei, Wunden zeigen keine stark entzündlichen Erscheinungen. — Röntgenbild: Kein Fremdkörper sichtbar. — Spaltung des Schußkanales, Ausschneiden des stark verschmutzten E. Nach vorsichtiger Durchtrennung der über dem Schußkanal befindlichen Weichteile zeigt sich, daß der obere Recessus dicht neben der Kniescheibe angerissen ist. Es entleert sich blutige Synovia. Säuberung des Schußkanales. Dicht

über dem äußeren Condylus ist der Knochen in Pfennigstückgröße vom Periost entblößt, doch selbst nicht verletzt. Spülung mit 3%iger Karbollösung, Primärnaht der Kapselwunde, Injektion von 15 ccm Phenolkampfer, Schienenlagerung. — 20. IX. Dauernd normale Temp. Wunde granuliert gut. Erguß fast vollkommen geschwunden. — 4. 10. Plötzlicher Temperaturanstieg bis 38,9°. Kniegegend in der Wundumgebung stark gerötet und sehr schmerzhaft. Praller Gelenkerguß. Der Kranke gibt an, daß er nachts im Knie ein Zucken verspürt habe, so daß das Bein mitsamt der Schiene „hochgeflogen" sei. Allem Anscheine nach ist durch Anstoßen des Knies oder sonstige Alteration der Entzündungsprozeß aufgeflackert. Kataplasmen. — 6. X. Vereiterung des oberen Recessus. Längsspaltung an der Innenseite des Knies. Es entleert sich reichlich Eiter. Gelenkspalt nicht schmerzhaft. Auswaschung mit 3%iger Karbollösung, Drainage, tägliche Karbolspülungen. — 25. 10. Temp. normal. Entfernung des Drains. Gute Wundgranulation, geringe Absonderung aus dem oberen Recessus. — 15. XI. Wunden granulieren oberflächlich. Keine Absonderung. Knie nicht druckempfindlich. Entfernung der Schiene, Bäder, Salbenverbände. — 25. XI. Wunde an der Außenseite des Knies schmierig belegt. Aetzung mit Arg.-nitr.-Stift. Verband mit Arg.-nitr.-Salbe. Knie versteift. Der Kranke steht auf. — 15. XII. Wunde an der Außenseite des Knies noch nicht geschlossen. Massage der Wundränder. Gehen ohne Stock möglich. — 30. XII. Abtransport. Oberflächliche Wundgranulation.

Die Fälle 10—15 sind solche, bei denen das Geschoß die Kapsel nur angerissen hatte, ohne daß Absetzung von Schmutzteilen im Gelenkinneren vorhanden war. Daher konnte in den frisch zur Behandlung kommenden, 13, 14, 15, nach Spülung die Primärnaht der Kapsel gewagt werden, um so mehr, als keine Verletzung der zur Gelenkhöhle selbst gehörigen Knorpelknochenteile vorhanden war. Auf die Primärnaht der Kapsel bei vorhandenen Knochenverletzungen komme ich später noch zu sprechen. Die in Fall 15 eingetretene Vereiterung ist, da sie erst 4 Wochen nach der Operation auftrat, sicher auf eine nachträgliche Alteration zurückzuführen. Die Fälle 10, 11, 12 beweisen aber die oben aufgestellte Behauptung, daß Knieverletzungen nur unter Röntgenkontrolle angegriffen werden dürfen, besonders 11, bei dem operativ ein ganz neuer Kanal in falscher Richtung gesetzt worden war, und 12, bei dem allem Anscheine nach von vornherein nur ein Tangentialschuß vorlag. Man kann sich hierbei des Eindruckes nicht erwehren, daß die Kapselverletzung vielleicht sogar erst artifizieller Art war.

Die in Folgendem angeführten Fälle sind sämtlich mit mehr oder weniger großen Knorpelknochenverletzungen innerhalb der Gelenkhöhle einhergegangen.

**16.** Obergefr. Franz B. Verwundet 20. VIII., aufgenommen 21. VIII. Granatsplittersteckschuß im r. Knie. E. pfennigstückgroß an der Innenseite neben der Mitte der Patella. Starke Schwellung des Knies, praller Gelenkerguß. Sehr starke Schmerzen bei Druck und geringen Bewegungen. Röntgenbild: 3 : 1 cm großer Granatsplitter am Außenrande der Patella. — Bogenschnitt an der Außenseite des Knies. Aus der freigelegten Kapselwunde entleeren sich reichlich Blutgerinnsel und Knorpelteile. Entfernung des Granatsplitters. Die ganze Knorpelfläche der Patella ist durch das Geschoß abgeschlagen und zertrümmert worden. Spaltung des E. durch Längsinzision. Glättung der Knochenwunde mit scharfem Löffel, Ausräumung der Knorpeltrümmer, Auswaschung

mit 3%iger Karbollösung, Phenolkampferinjektion, Mikulicztamponade, Schienenlagerung. — 10. IX. Wunde sondert mäßig ab. Kein Eiter, gute Granulation. — 21. IX. Wunden granulieren oberflächlich, Entfernung der Schiene, Bäder, Bewegungsübungen, Salbenverbände. — 30. IX. Wunde verschorft, Beugung fast bis 90° möglich. Der Kranke geht ohne Stock. Abtransport.

Dieser Fall, der seiner operativen Behandlung nach zu den vorhergehenden reinen Arthrotomiefällen gehört, ist aber doch mit schwerer Knorpelknochenverletzung kompliziert. Ich habe aus diesem Grunde die Kapselnaht unterlassen und, wie der Erfolg zeigt, mit Recht, da trotz Heilung per granulationem Beugung bis fast 90° schon vor dem Abtransport erzielt worden ist.

**17.** Soldat Leonh. Gr. (Franzose). Verwundet 25. VII., aufgenommen 26. VII. Minensplitterverletzung am r. Ellbogen, l. Oberarm, Rücken und l. Knie. Oberarm- und Rückenwunde o. B. R. Ellbogen: E. am Radiuskopf, Gelenk stark geschwollen, druckempfindlich und sehr schmerzhaft bei geringen Bewegungen. — L. Knie: E. am äußeren Gelenkspalt 1 : 1 cm groß; starke Schwellung des Knies, praller Gelenkerguß; sehr starke Druckempfindlichkeit unterhalb der Patella. Wundumgebung entzündlich gerötet. — Röntgenbild: Haselnußgroßer Minensplitter am äußeren Epicondylus des r. Ellbogens. Der Epicondylus ist abgesprengt. Etwa 1 cm langer schmaler Metallsplitter sitzt im äußeren Gelenkspalt des r. Knies in der Mitte der unteren Rundung des äußeren Condylus. — Spaltung des Schußkanales mit Bogenschnitt um den äußeren Epicondylus, Resektion desselben, Entfernung des Fremdkörpers aus dem Gelenk, Glättung der Knochenwunde mit scharfem Löffel. Phenolkampfertamponade, Schienenlagerung. Knie: Spaltung des Schußkanales mit äußerem Bogenschnitt. Durch Beugen des Knies läßt sich der in der Knorpelschicht sitzende Fremdkörper zu Gesicht bringen. Entfernung desselben, Auskratzung der Knorpelwunde mit scharfem Löffel, Spülung mit 3%iger Karbollösung. Injektion von Phenolkampfer, Mikulicztamponade, Schienenlagerung. — 10. VIII. Sowohl Knie- wie Ellbogen-, Arm- und Rückenwunden granulieren gut. Mäßige Absonderung. Temp. seit 1. VIII. normal. — 26. VIII. Wunden granulieren oberflächlich. Temp. dauernd normal. Entfernung der Schiene. Bewegungsübungen seit 22. VIII. Die Beugemöglichkeit bis etwas über 135°. Der Kranke mußte wegen zu erwartenden starken Zugangs abtransportiert werden.

**18.** Musk. Paul K. Verwundet 20. VIII., aufgenommen 21. VIII. Granatsplitterverletzung am r. Knie und r. Ellbogen; Steckschüsse. — Knie: E. dicht vor dem Wadenbeinköpfchen. Starke Schwellung, praller Gelenkerguß. Bei Druck und Bewegungen große Schmerzen, besonders am Gelenkspalt. — Ellbogen: Bewegungen und Druck am Olecranon schmerzhaft. — Röntgenbefund: Fast haselnußgroßer Granatsplitter an der hinteren Kurvatur des äußeren Condylus, wahrscheinlich in die Knorpelschicht eingespießt. Erbsengroßer Granatsplitter im Olecranon. — Spaltung mit äußerem Bogenschnitt. Durch Beugung des Knies läßt sich der Granatsplitter zu Gesicht bringen. Entfernung desselben und Glättung der Knorpelwunde mit scharfem Löffel. Spülung des gut übersichtlichen Gelenkschlauches mit 3%iger Karbollösung, Phenolkampferinjektion, Mikulicztamponade, Schienenlagerung. Entfernung des Granatsplitters aus dem Olecranon. Ellbogengelenk nicht eröffnet, Schienenlagerung. — 15. IX. Dauernd normale Temp.; gute Wundgranulation, mäßige Absonderung. — 8. X. Wunde granuliert oberflächlich, keine Absonderung, Entfernung der Schiene, Bewegungsübungen, Bäder.

Salbenverbände. — 1. XI. Beugemöglichkeit aktiv bis 135°, passiv etwas mehr, doch nicht bis 90°. — 20. XI. Beugemöglichkeit aktiv fast bis 90°. Wunden geheilt. Abtransport.

**19.** Fahrer Alfred P. Verwundet 22. VIII., aufgenommen 23. VIII. nachts. — 24. VIII. Granatsplittersteckschuß im l. Knie. Pfennigstückgroßer E. dicht neben dem inneren Rande der Kniescheibe. Knie stark geschwollen, sehr druckempfindlich, praller Gelenkerguß. — Röntgenbild: Haselnußgroßer Granatsplitter sitzt im Knochen über dem inneren Condylus in Höhe der Epiphysenlinie. — Längsspaltung des Schußkanales. Dicht oberhalb der Kniescheibe ist in der Kapsel ein dem Splitter entsprechend großes Loch. Nach Erweiterung der Kapselwunde entleert sich mißfarbige, blutige Synovia mit Gerinnseln. Ein entsprechend gleich großes Loch befindet sich in der Hinterwand des Kapselschlauches. Spaltung desselben und Freilegung der Knochenwunde. Nach Entfernung von kleinen Knochensplittern läßt sich der Fremdkörper heraushebeln, der etwa 2 cm tief im Knochen sitzt. Säuberung der Knochenwunde mit scharfem Löffel und Knabberzange, gründliche Auswaschung des Kapselschlauches mit 3%iger Karbollösung, Eingießen von Phenolkampfer, Mikulicztamponade, Schienenlagerung. — 10. IX. Dauernd normale Temp., gute Granulation, reichliche Absonderung. — 28. IX. Wunde granuliert oberflächlich, Schiene entfernt, Bewegungsübungen, Bäder, Salbenverbände. — 15. X. Der Kranke geht ohne Stock, Treppensteigen beschwerdefrei, Beugung bis 135°. — 1. XI. Wunde verheilt, Beugemöglichkeit aktiv 135°, passiv nicht ganz 90°. Abtransport.

**20.** Musk. Heinr. L. Verwundet 6. IX., aufgenommen 7. IX. Steckschuß an der Außenseite des r. Knies. Pfennigstückgroßer E. dicht neben der Patella, starke Schwellung des r. Knies mit prallem Gelenkerguß, keine entzündlichen Erscheinungen. Temp. 37,6°. — Röntgenbild: Schrapnellkugel im Gelenkspalt, am äußeren Condylus sitzend. Wolkige Schatten neben und hinter dem Fremdkörper, allem Anschein nach von abgesprengten Knorpelknochenstückchen herrührend. — Spaltung des Schußkanales durch äußeren Bogenschnitt dicht oberhalb des Gelenkspaltes. Nach Spaltung der Kapsel entleert sich blutige Synovia mit dicken Gerinnseln. Unter Beugung des Knies läßt sich das Geschoß so weit einstellen, daß es mit dem Finger gefühlt werden kann. Die Schrapnellkugel hat im äußeren Condylus eine rinnenartige Wunde gesetzt. Nach Entfernung des Geschosses und Glättung der Knorpelknochenwunde mit scharfem Löffel Spülung des Kapselschlauches mit 3%iger Karbollösung, Phenolkampferinjektion, Mikulicztamponade, Schienenlagerung. — 20. IX. Temperatur normal. Knie reaktionslos, Wunde granuliert gut, geringe Absonderung. — 15. X. Dauernd normale Temperatur, Wunde granuliert oberflächlich, kleiner Dekubitus an der Achillessehne. Unterschenkel ödematös. Keine entzündlichen Erscheinungen. Das Oedem beruht wahrscheinlich auf behindertem Abfluß venösen Blutes infolge Ausschaltung eines Teiles der Venen durch die Narbe und Zusammendrückens von Venen der Beugeseite auf der Unterlage. — 1. XI. Wunden verschorft, Schiene entfernt, Bäder, Bewegungsübungen. — 15. XI. Beugemöglichkeit bis 135°. Dekubituswunde verschorft. — 26. XI. Beugemöglichkeit nicht gebessert. Wunden verheilt, Abtransport.

Das Auftreten von Oedemen des Unterschenkels nach Kniecoperationen habe ich häufig beobachten können, ohne daß Temperatursteigerungen auftraten. Da solche Oedeme fast immer nach Entfernung der Schiene schwanden, sind sie wohl nur als reine Stauungsödeme anzusehen aus den am Schlusse des allgemeinen Teiles bereits erwähnten Gründen.

**21.** Gefr. Fritz R. Verwundet 14. IX., aufgenommen 15. IX. — Granatsplitter-steckschuß im r. Knie. E. dicht medial vom unteren Pol der Patella. Knie geschwollen, praller Erguß. Gelenkspalt druckempfindlich, Bewegungen schmerzhaft. — Röntgenbild: Erbsengroßer Granatsplitter an der vorderen Rundung des inneren Condylus im Gelenkspalt sitzend. — Spaltung des E. parallel zum Gelenkspalt. Unter Beugung des Knies wird der Splitter sichtbar, der sich in die Knorpelschicht eingebohrt hat. Entfernung desselben, Auskratzung der Knorpelwunde mit scharfem Löffel, Spülung mit 3%iger Karbollösung, Phenolkampferinjektion, Mikulicztamponade, Schienenlagerung. — 15. X. Dauernd normale Temperatur. Wunde granuliert oberflächlich. Entfernung der Schiene, Bewegungsübungen, Bäder, Massage, Salbenverbände. — 8. XI. Wunde fast vollkommen verheilt, Beugemöglichkeit aktiv fast 90°. Abtransport.

Bei Fall 17—21 lagen Knorpelknochenverletzungen der Gelenkflächen vor. Ich habe bei allen Gelenkverletzungen mit Knochenbeteiligung stets großen Wert darauf gelegt, gerade die Knochenwunde sorgfältig zu behandeln, um eine möglichst glatte Fläche zu schaffen, wodurch, abgesehen von der guten Vorbedingung für die spätere Funktion, die Möglichkeit der Sequestrierung kleinster Spongiosateilchen und der dadurch leicht eintretenden Vereiterung vermindert wird. Leider ist ja bei dem spröden Spongiosagewebe das Verbleiben kleinster loser Teilchen in der Wunde nie ganz zu vermeiden. Auf die Wirkungen dieser Splitterchen komme ich im Anschluß an die beiden folgenden Fälle zu sprechen.

**22.** Gren. Fritz O. Verwundet 17. VIII., aufgenommen 18. VIII. — Granatsplitterverletzung am r. Knie. E. dicht lateral vom unteren Rande der Patella, A. dicht oberhalb vom äußeren Condylus. Die fast handflächengroßen Wunden sind durch eine schmale Hautbrücke getrennt, der Wundboden schmierig belegt mit zerfallenden Weichteiltrümmern. Cavum articul. ant. breit eröffnet, kein Gelenkerguß. Da die Wunden gut übersichtlich sind, unterbleibt Röntgenaufnahme. — Spaltung der Hautbrücke zwischen E. und A. Das ganze Gelenkinnere ist gut übersichtlich. Ausschneidung der Weichteiltrümmer, Säuberung des Gelenkschlauches von Blutgerinnseln. Am äußeren Condylus besteht ein zweimarkstückgroßer Knorpelknochendefekt. Glättung der Knochenwunde mit dem Meißel. Es muß bis zum Gesunden vom Condylus ein Stück etwa von der Größe einer halben Walnuß reseziert werden. Auswaschung des Kapselschlauches, Vernähung der Kapsel, Phenolkampferinjektion 15 ccm, Mikulicztamponade der Weichteilwunde, Schienenlagerung. — 21. VIII. Temp. 40°. Bei Druck auf den oberen Recessus entleert sich zwischen den Kapselnähten Eiter. Sofortige Entfernung der Nähte, Spülung mit 3%iger Karbollösung täglich. — 1. IX. Dauernd erhöhte Temperaturen. Die Wunde sondert stark Eiter ab, besonders aus der Gegend der Knorpelknochenwunde. Innerer Gelenkspalt nicht schmerzhaft. Tägliche Spülungen mit Karbollösung oder $H_2O_2$. — 10. IX. Temperatur schwankt zwischen 37 und 38°. Reichliche eitrige Absonderung aus dem oberen Recessus. Tägliche Spülungen. — 1. X. Temperatur normal. Die Kapselblätter des oberen Recessus sind verklebt, keine eitrige Absonderung mehr vorhanden. Wunde granuliert gut. — 15. X. Um Verwachsungen der Narbe mit der Knochenunterlage zu vermeiden, Massage der Wundränder, die sich zu schließen beginnen. Salbenverbände. — 1. XI. Geringe Absonderung besteht noch aus der Gegend des Condylusdefektes. Schiene entfernt, Bäder, Knie ver-

steift. — 15. XI. Die Wunde ist zum größten Teil geschlossen, eine Fistel führt noch bis zum Knochendefekt. Der Kranke steht auf. Täglich Bäder. Knie in Streckstellung versteift. — 15. XII. Gute Gehfähigkeit. Fistel sondert fast nicht mehr ab. Der Kranke ist zum Abtransport bestimmt. — 20. XII. Abtransport.

**23.** Kan. Hugo K. Verwundet 9. IX., aufgenommen 10. IX. 17. — Befund: Granatsplittersteckschuß an der Innenseite des r. Oberschenkels und r. Knies. Oberschenkelwunde o. B. Am Knie pfennigstückgroßer E. dicht unterhalb des inneren Gelenkspaltes. Es besteht starke Schwellung mit prallem Gelenkerguß. Druckempfindlichkeit gering, doch starke Schmerzen schon bei kleinsten Bewegungen. — Röntgenbild: Ueber haselnußgroßer Granatsplitter im Gelenkspalt zwischen Tibiakopf und innerem Condylus. In der Streckmuskulatur des Oberschenkels ein kleiner, etwa erbsengroßer Splitter. — Bogenschnitt an der Innenseite des Knies, Säuberung des Schußkanales. Nach Freilegung der Kapsel und Erweiterung der Wunde entleeren sich reichlich blutige Synovia und Gerinnsel. Unter Beugen des Knies kommt der Splitter zu Gesicht und läßt sich leicht entfernen. Die Knorpelschicht des inneren Condylus ist in Pfennigstückgröße verletzt und abgelöst; ein geringer Knorpeldefekt besteht auch an der Gelenkfläche des Tibiakopfes. Beide Knorpelknochenwunden werden mit dem scharfen Löffel ausgegraben. Spülung des Gelenkschlauches mit 3%iger Karbollösung, Primärnaht der Kapsel, Phenolkampferinjektion, 15 ccm. Mikuliczstamponade, Schienenlagerung. — 14. IX. Hoher Temperaturanstieg 39,8°, Knie sehr schmerzhaft, entzündliche Rötung. Kataplasmen. — 20. IX. Dauernd hohe Temperatur. Gelenkspalt sehr druckempfindlich. Entfernung der Kapselnähte, reichlicher Abfluß von Eiter. Längsspaltung an der Außenseite des Knies, gründliche Auswaschung mit 3%iger Karbollösung, Drainage des oberen Recessus, tägliche Spülungen abwechselnd mit $H_2O_2$ und Karbol. — 1. X. Temperatur normal. Wunden sondern reichlich ab. — 15. X. Nach vorübergehendem Temperaturanstieg tritt auf Kataplasmen hin wieder Abfall zur Norm ein. Geringe entzündliche Rötung am äußeren Gelenkspalt, keine Fluktuation. — 1. XI. Temperatursteigerung 38,6°. Schienenwechsel. Abszeß hinter dem Fibulaköpfchen. Spaltung desselben. — 15. XI. Dauernd normale Temperatur. Wunden granulieren oberflächlich, zum Teil verheilt. Schiene entfernt, Bäder, Salbenverbände. Knie ankylosiert. — 15. XII. Gute Gehfähigkeit. Der Kranke ist zum Abtransport bestimmt. — 20. XII. Abtransport.

Die aus beiden Fällen gezogenen Schlußfolgerungen werden gestützt durch einen vollkommen gleichen, der auf einer anderen Abteilung des hiesigen Lazarettes liegt und vom beratenden Chirurgen Prof. Dr. Sick operiert worden war. Ich lasse einen Auszug aus dem Krankenblatt folgen.

**23a.** Landstm. Theodor H. Verwundet 24. IX., aufgenommen 25. IX. — Steckschuß im l. Knie. Gelenk im ganzen geschwollen, starker Bluterguß im Gelenk. An dem Außenrand der Kniescheibe pfennigstückgroßer E. Am r. Knie und Unterschenkel zahlreiche kleine Verletzungen ohne Gelenkbeteiligung. Zahlreiche Wunden an beiden Händen, von denen besonders die linke stark betroffen ist. — Röntgenbild: Granatsplitter in der Sagittalebene hinter dem Knochen. Der äußere Condylus ist durchschlagen, aber nicht frakturiert. — 26. IX. Bogenschnitt an der Außenseite des l. Kniegelenks, Eröffnung desselben. Es entleert sich eine große Menge zum Teil geronnenen Blutes, keine mißfarbige Flüssigkeit. Knochenhaut wird vom Condylus nach außen abgehebelt und mit einigen Meißelschlägen die Außenkante abgetragen, worauf der

Splitter, an der Hinterseite des Femur liegend, entfernt wird. Punktion des Gelenkes an der Innenseite, Durchspülung mit 3%iger Karbollösung. Naht der inzidierten Kapsel. — 3. X. Wegen Vereiterung werden die Nähte entfernt. Es entleert sich reichlich Eiter. Temperatur dauernd sehr hoch. — 5. X. Inzision an der Innenseite, bogenförmig um die Kniescheibe. Spülung mit 3%iger Karbollösung, Phenolkampferinjektion. — 27. X. Inzision am Unterschenkel, Senkungsabszeß. Dauernd hohes Fieber. — 6. XI. Kniegegend stark geschwollen. Ungesunde ödematöse Granulationen. Erwägung der Ablatio, doch wird vorher, da der Allgemeinzustand des Kranken es noch zuläßt, der Versuch mit Heißluftbehandlung gemacht. — 13. XI. Temperatur normal. Wunden sondern weniger ab. Knieschwellung etwas zurückgegangen, gute Wundgranulation. — 15. XII. Temperatur dauernd normal. Wunden beginnen sich zu schließen. Ankylose.

Die beiden Fälle beweisen, daß für die Primärnaht der Kapsel, wenn nicht reine Weichteilverletzung vorliegt, sondern Knorpel oder Knochen in der Gelenkhöhle mitbeteiligt ist, große Vorsicht geboten ist. Das der Knochenwunde anhaftende Infektionsmaterial verbreitet sich wahrscheinlich schnell in den Spongiosakanälchen und kann durch die Ausmeißelung oder Auskratzung nicht vollkommen beseitigt werden; da die Beurteilung naturgemäß beim Knochen für den Grad der Erkrankung viel schwieriger ist als bei Weichteilen. Von dem chirurgischen Grundsatz ausgehend, soviel als möglich eines Körperteiles zu erhalten, wird man nur das dem Auge sichtbar Erkrankte entfernen und die genaue Demarkation dem Organismus selbst überlassen. Auch läßt es sich nicht vermeiden, daß kleinste Knochenteilchen gerade der spröden Spongiosa in der Wunde verbleiben, die meines Erachtens zusammen mit den sich bildenden kleinen Sequestern als infizierte Fremdkörper wirken und die auslösende Ursache für Vereiterung bilden können. Im Fall 23 a ist außerdem die Knocheneinschußwunde an der Vorderseite des Femur nicht durch das Auge kontrolliert worden (S i c k).

**24.** Fahrer Otto K. Verwundet 14. VIII., aufgenommen 15. VIII. — Granatsplitterdurchschuß (frontal) am l. Knie. E. an der Innenseite in Höhe des oberen Patellarandes, A. gegenüber. Wunden etwa handtellergroß; zwischen beiden besteht eine bläulich verfärbte Hautbrücke. Die ganze Kniegegend ist stark geschwollen, Bluterguß in die Weichteile, Gelenkerguß nicht vorhanden. — Röntgenbild: Kein Fremdkörper. Dicht über den Condylen ist eine querverlaufende Knochenrinne sichtbar. — Sämtliche Weichteile mit Kapsel sind oberhalb der Patella bis auf den Knochen vollkommen zerstört, so daß die Patella nach unten umgeklappt werden kann. Dicht oberhalb der Condylen ist vom Granatsplitter eine frontale scharfe Rinne in den Knochen gefräst worden, die nach Ausschneidung der Weichteiltrümmer mit dem scharfen Löffel ausgeglättet wird. Gründliche Auswaschung des Gelenkes, das zwischen den Kreuzbändern hindurch bis in das Cavum art. post. gut erreichbar ist. Vernähung der Kapselblätter des Cavum art. ant., um dieses vor eventueller Eitersenkung zu schützen. Injektion von 10 ccm Phenolkampfer in die Gelenkhöhle. Mikulicztamponade der äußeren Wunde. Schiene. — 1. IX. Temperatur normal. Wunde granuliert gut, sondert reichlich ab. Gelenkspalt nicht schmerzhaft. — 15. IX. Reichliche Absonderung aus der Gegend der Knochenwunde, allem Anscheine nach infolge kleiner Sequesterbildung. — 1. X. Wunden mit gesunden Granulationen ausgefüllt. Sezernierender

Fistelgang nach der Knochenwunde hin. — 15. X. Dauernd normale Temperatur. Wunde hat sich bedeutend verkleinert, Bäder, Massage. — 1. XI. Geringe Absonderung aus der Fistel, Wunde fast vollkommen epithelisiert. Entfernung der Schiene. Gelenk unbeweglich. — 20. XI. Starkes Oedem des Oberschenkels, doch keine erhöhte Temperatur. Kataplasmen. — 15. XII. Oedem geschwunden. Gute Gehfähigkeit. Fistel sondert noch gering ab. Der Kranke ist zum Abtransport bestimmt. — 20. XII. Abtransport.

**25.** Gefr. Max L. Verwundet 25. VIII., aufgenommen 26. VIII. — Granatsplitterverletzung am r. Knie. E. 3 cm lange Wunde an der Innenseite des Oberschenkels, handbreit oberhalb der Patella. A. fünfmarkstückgroß dicht unterhalb der Kniescheibe. Die ganze Kniegegend äußerst schmerzhaft, Formen vollkommen verstrichen, geringer Gelenkerguß. Wunden schmierig belegt mit zerfallenden Weichteiltrümmern. — Röntgenbild: Kein Fremdkörper, Patella stark zertrümmert. — Spaltung des Schußkanales, der sehr stark verschmutzt ist, schmieriger, grünlicher Belag, stinkender Geruch. Die mediale Hälfte der Kniescheibe ist vollkommen zertrümmert, die Kapsel in weiter Ausdehnung zerrissen. Ausschneidung der zerstörten Weichteilmassen, Entfernung der Patellatrümmer unter Erhaltung der lateralen Hälfte. Gründliche Auswaschung der Wunde und Gelenkhöhle, die bis hinter die Kreuzbänder zugänglich ist. Vernähung der Kapselblätter des Cavum art. ant., um die Gelenkhöhle vor eventuellen Eitersenkungen zu schützen. Injektion von 10 ccm Phenolkampfer in die Gelenkhöhle, Mikulicztamponade, Schiene. — 10 IX. Temperatur normal, Wunde sondert reichlich ab, granuliert gut, Gelenkspalt nicht schmerzhaft. — 30. IX. Temperatur dauernd normal, Wunde hat sich bedeutend verkleinert, oberflächliche Granulation, teilweise Epithelisierung. Entfernung der Schiene, Bäder, Massage, Bewegungsübungen, Salbenverbände. — 15. XI. Bewegung fast bis 135° möglich. Wunde fast vollkommen verheilt. — 20. XI. Beugemöglichkeit bis 135°. Wunde verheilt. Abtransport.

**26.** Musk. Herm. P. Verwundet 25. VIII., aufgenommen 26. VIII. — Granatsplitterverletzung des l. Knies. Frontaldurchschuß an der Patella. Praller Gelenkerguß, Wundumgebung sehr druckempfindlich. Bewegungen schmerzhaft. E. und A. beiderseits der Patella etwa markstückgroß. — Röntgenbild: Haselnußgroßer Granatsplitter in der Mitte der vorderen Epiphysenlinie des Femur, die sehr gut sichtbar ist. (Der Kranke ist 19 Jahre alt.) Starke Zertrümmerung der Patella. — Spaltung der Hautbrücke zwischen E. und A. Ausschneidung der zerrissenen Weichteilmassen, vollständige Entfernung der nur noch aus kleinen Trümmern bestehenden Patella. In der dem Knochen anliegenden Kapselfläche sitzt ein haselnußgroßer Granatsplitter, der in den Knochen eingespießt ist. Entfernung desselben, Auskratzung der Knochenwunde mit scharfem Löffel. Wie sich später herausstellt, ist der Granatsplitter beim Durchschlagen des Knies auseinandergerissen; den zugehörigen Teil hat der Verwundete in seinem Strumpfe gefunden. Beide Teile passen aneinander. Gründliche Auswaschung der Gelenkhöhle mit 3%iger Karbollösung. Das Gelenk ist bis hinter die Kreuzbänder gut erreichbar. Vernähung der Kapselblätter des Cavum art. ant., um die Höhle vor eventueller Eitersenkung zu schützen, Injektion von Phenolkampfer 10 ccm. Vernähung der angefrischten Sehnenteile des M. quadriceps, um den Antagonismus für die Beuger zu erhalten. Mikulicztamponade, Schiene. — 10. IX. Dauernd normale Temperatur, oberflächliche Wundgranulation, teilweise Epithelisierung, Entfernung der Schiene, Bäder, Bewegungsübungen. Salbenverbände. — 8. XI. Bewegungen im Knie passiv fast bis 90°, aktiv bis 135° möglich. Treppensteigen ohne Krücken möglich. Wunde fast vollkommen epithelisiert. Abtransport.

Fall 24—26 bilden nach Art der Verletzung und der dadurch bedingten Behandlung wiederum eine Gruppe für sich. Es besteht schwerste Zerstörung des oberen Recessus, außerdem 25 mit teilweiser, 26 mit vollkommener Zertrümmerung und Entfernung der Patella. Bei allen war die eigentliche Gelenkhöhle gut übersichtlich und zu reinigen. Es war daher die Vernähung der Kapselblätter des Cavum art. ant. gegeben, um Einwanderung der Infektion oder Sekretsenkung in das Cavum art. post. zu vermeiden und dadurch der Vereiterung desselben vorzubeugen.

Der folgende Fall ist unter sämtlichen der einzige Versager insofern, als wegen drohender Lebensgefahr das Bein amputiert werden mußte.

**27.** Musk. Paul V. Verwundet 28. VIII., aufgenommen 29. VIII. — Granatsplitterverletzung des r. Knies. Pfennigstückgroßer E. an der Innenseite des Tibiakopfes, etwa 2 cm unter dem Gelenkspalt. Starke Schwellung des Knies mit prallem Gelenkerguß. Gegend des Lig. patellae bei Betastung und geringen Bewegungen sehr schmerzhaft. — Röntgenbild: Ueber haselnußgroßer Granatsplitter sitzt an der Außenseite des Tibiakopfes dicht am Gelenkspalt; Fissur nach dem Gelenk zu nicht sichtbar. — Spaltung des E. und Freilegung der Knochenwunde, die sich als scharf ausgestanztes Loch im Tibiakopf darstellt. Bogenschnitt an der Außenseite. Nach Freilegung des aus dem Knochen herausragenden Granatsplitters zeigt sich, daß derselbe die Kapsel an ihrer Ansatzstelle am Tibiakopf angerissen hat. Bei Druck auf die Patella entleert sich aus der etwa 1 cm großen Kapselwunde blutige, fadenziehende Synovia. Entfernung des Granatsplitters. Der Schußkanal im Tibiakopf erweist sich als glatte Röhre, die mit bröckeligen Knochenmassen angefüllt ist. Auskratzung und Glättung der Wunde mit scharfem Löffel, Erweiterung der Kapselwunde, Spülung des Gelenkes mit 3%iger Karbollösung, Phenolkampferinjektion, Mikuliczstamponade, Schienenlagerung. Auch die Knochenwunde ist durchgespült und mit Phenolkampfer angefüllt worden. — 15. IX. Es besteht hohes Fieber. Kniegegend stark geschwollen und sehr druckempfindlich. Wunden zeigen sulzig ödematöse, ungesunde Granulationen. Aus E. und A. besteht starke Eiterabsonderung. Der Kranke sieht blaß aus, schneller, kleiner Puls, am Herzen systolisches Geräusch an der Spitze. Wegen septischer Myokarditis wird das Bein oberhalb des Knies abgesetzt. Digipurat 3mal täglich 15 Tropfen. — 25. IX. Temperatur unter O.W.B. normal geworden, Puls voll, kräftig, schwaches Geräusch an der Herzspitze noch vorhanden. — 1. X. Temperatur erhöht, Oberschenkelstumpf ödematös, flach verbreitert. Der Kranke klagt über heftige, zeitweise auftretende Schmerzen in der Gegend der großen Gefäße, besonders Leistenbeuge. Thrombophlebitis. Kataplasmen. — 15. X. Wunde sondert mäßig ab. Gute Wundgranulation, Temperatur normal. Oberschenkelstumpf noch verbreitert, seltener auftretende Schmerzen. Anlegung eines Zugverbandes zur Dehnung der Weichteile zwecks Stumpfdeckung. — 1. XI. Wunde beginnt sich über dem Stumpf zu schließen. — 15. XI. Stumpf von Weichteilen gedeckt, Wunde zum Teil epithelisiert. Temperatur dauernd normal. Sehr geringe Absonderung, Salbenverbände. — 15. XII. Nach vorübergehender Temperatursteigerung infolge Abszesses am Stumpf ist Temperatur wieder normal nach Eröffnung des Abszesses. — 30. XII. Kleine Granulationswunde. Abtransport.

Infolge der starken Knochenverletzung wäre hier primäre Resektion angezeigt gewesen. Indessen konnte immerhin nach sorgfältiger Säuberung

des Schußkanales im Knochen noch mit Ausheilung gerechnet werden, da über dem Kanal die Knorpelknochendecke, wenn auch dünn, so doch intakt war und keine Fissur bis ins Gelenk bestand. Die Vereiterung ist wohl auch hier nicht anders zu erklären, als daß in den Spongiosakanälchen sich die Infektion mit geradezu unheimlicher Schnelligkeit verbreitet, schon nach kurzer Zeit weit auf anscheinend noch gesund aussehendes Knochengewebe übergegriffen und wie bei akuter Epiphysenosteomyelitis das Gelenk rasch sekundär hineingezogen hat.

**28.** Musk. Walter K. Verwundet 23. IX., aufgenommen 26. IX. — In der l. Kniegegend und am r. Unterschenkel mit Fuß viele Granatsplitterverletzungen. Kniegegend ist stark aufgetrieben, praller Gelenkerguß. Bei Betastung und geringstem Bewegungsversuch äußerste Schmerzhaftigkeit. Rechter Fuß stark geschwollen, violettrote entzündliche Verfärbung, Mittelfuß sehr druckempfindlich. 1. und 2. Zehe gangränös. Sämtliche Schußwunden sondern schmutzfarbiges, übelriechendes Sekret ab, doch besteht keine ausgeprägte Gasphlegmone, obwohl besonders am Hohlfuß aus den Einschußwunden bei Druck sich Gasblasen entleeren. — Röntgenbild: Je ein haselnußgroßer Granatsplitter beiderseits der Condylen. Viele andere verschiedener Größe am Unterschenkel in Höhe der Tuberositas tibiae und im r. Unterschenkel und r. Fuß, von dem besonders Hohlfuß und Zehen betroffen sind (siehe beigefügte Röntgenbilder 7 u. 8). Gelenke (Lisfrank, Chopart und oberes Sprunggelenk) sind anscheinend nicht beteiligt. — Bogenspaltung beiderseits des Knies. Entfernung der an den Condylen sitzenden Granatsplitter. Säuberung der Knochenwunde am inneren Condylus. Der am äußeren Condylus sitzende Fremdkörper ist allem Anscheine nach durch das Cavum art. ant. unterhalb der Kniescheibe hindurchgegangen und hat den Condylus durchschlagen. An ihm sind anhaftende Kleiderteilchen nicht vorhanden, doch werden aus der Gelenkhöhle Tuchfetzen entfernt. Verbindung der größeren Einschüsse am Unterschenkel durch Zickzackschnitt, um bessere Abflußbedingungen zu schaffen, da die Entfernung sämtlicher Splitter unmöglich ist; einzelne kleine werden gefunden. Mikulicztamponade, Schienenlagerung; vorher gründliche Auswaschung der Gelenkhöhle mit 3%iger Karbollösung, Phenolkampferinjektion. — Rechter Fuß: Exartikulation der 1. bis 3. Zehe im Metatarsophalangealgelenk. Breite Spaltung der Weichteile am Hohlfuß. Mikulicztamponade, Schienenlagerung. — 4. X. Dauernd hohe Temperatur mit großen Remissionen zwischen 38,5 und 40° schwankend. Knie am oberen Recessus nicht druckempfindlich. Wunden sondern sehr reichlich übelriechenden Eiter ab. Da das Allgemeinbefinden gut ist, wird von der erwogenen Ablatio noch abgesehen. Kataplasmen. — 15. X. Dauernd hohe Temperaturen, die zwar zeitweise in lytischem Abfall fast bis zur Norm sinken, aber infolge von Verhaltungen von neuem steigen. Stumpfe Oeffnung der Verhaltungen, Kataplasmen. Fußwunde granuliert gut. Allgemeinbefinden trotz dauernden Fiebers nicht schlecht, so daß noch weiterhin abgewartet werden kann. — 30. X. Temperatur schwankt dauernd zwischen 36,5 und 39°. Wunden sondern sehr stark Eiter ab. Heißluftbehandlung täglich 1 Std. — 15. X. Temperatur seit 1. XI. zur Norm gefallen; nur noch vereinzelte Steigerungen infolge Verhaltungen. — 24. XI. Fieberfrei. Subjektives Befinden sehr gut. Wunden sondern wenig ab, teilweise bereits epithelisiert. — 1. XII. Entfernung der Schienen. Wunden am r. Fuß fast vollkommen verheilt. Linkes Knie ankylosiert. — 15. XII. Wunden sämtlich fast vollkommen geschlossen. Gehversuche. — 1. II. 18. Der

Abb. 7.

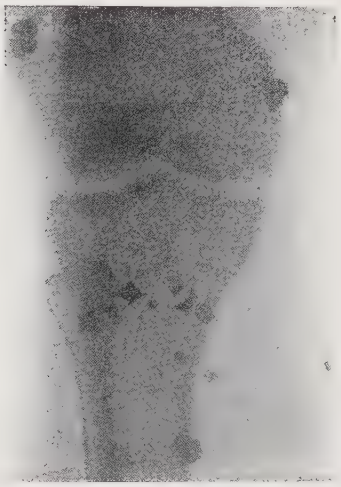

Fall 28.

Abb. 8.

Fall 28.

Kranke steht auf. Knie versteift. Fußwunde geheilt. Am Knie kleine granulierende Stelle noch vorhanden. — 15. II. Gehen ohne Krücken möglich. Der Kranke hat sich in den letzten Tagen sogar auf der Station durch leichte Arbeit betätigt. Abtransport.

Die Behandlung dieses Falles ist noch nicht so weit abgeschlossen, daß ein endgültiges prognostisches Urteil gefällt werden kann, doch ist wohl nach dem Allgemeinzustand anzunehmen, daß schwere Komplikationen fernerhin auszuschließen sind. Infolge der schweren Eiterung wird aller Wahrscheinlichkeit nach eine Versteifung des linken Knies eintreten. Ob die Vereiterung hätte vermieden und ein besseres Resultat erzielt werden können, wenn der Verwundete nicht erst 4 Tage nach der Verletzung in Behandlung gekommen wäre, will ich dahingestellt sein lassen. Die Berechtigung für die Wahrscheinlichkeit glaube ich nach meinen sonstigen Erfahrungen annehmen zu dürfen. Eine ganz vorzügliche Wirkung auf stark eiternde Wunden habe ich hier bei Anwendung der Heißluftbehandlung beobachten können. Die Wunden trockneten schnell aus, die Eiterung ließ nach und das Fieber sank rasch. Daß diese Wendung zum Besseren nicht rein zufällig war, beweist auch der im Anschluß an Nr. 23 angeführte Fall, der auf mein Anraten hin zu gleicher Zeit mit Heißluft behandelt wurde, und bei dem sich ebenfalls sofort der günstige Einfluß geltend machte. Wir waren bei der schweren Verletzung anfangs im Zweifel, ob wir nicht sofort zur Ablatio schreiten sollten. Aber aus sozialen und klinischen Gründen — es wäre gleichzeitig Amputation des linken Oberschenkels und rechten Fußes in Frage gekommen — lag die Indikation möglichster Beschränkung im Eingriff vor. Auch später war die abwartende Haltung trotz langdauernden septischen Fiebers durchaus berechtigt, obgleich der Kranke eine Zeitlang sehr verfallen war; doch traten nie Störungen von seiten des Magendarmkanales und der Herztätigkeit ein. Ich füge die Röntgenbilder von Knie und Fuß bei, aus denen die Schwere der Verletzung deutlich zu ersehen ist; besonders die des Fußes, bei dem die luftdurchsetzten Weichteile des Hohlfußes fast auf Gasphlegmone schließen lassen.

## Zusammenfassung.

Grunderfordernis bei Behandlung von Kniegelenkverletzungen ist Röntgenkontrolle. Konservatives Verhalten ist nur angezeigt, wenn man bei sorgfältiger Beurteilung die Ueberzeugung hat, daß das Gelenkinnere nicht verschmutzt ist und keine starke Knochenbeteiligung vorliegt, insbesondere keine solche der knorpeligen und knöchernen Gelenkflächen. Eine Ausnahme hiervon können Infanteriedurchschüsse bilden. Große Vorsicht erfordert die primäre Kapselnaht, die vor allem bei gleichzeitiger Knochenverletzung innerhalb der Gelenkhöhle nicht angezeigt erscheint. Für die Nachbehandlung leistet, solange reichliche Wundabsonderung besteht, die offene Wundbehandlung unter guter Ruhigstellung des Gelenkes Vorzügliches. Später ist es

empfehlenswert, in den Behandlungsmethoden häufigen Wechsel eintreten zu lassen, insbesondere Salbenverbände, Massage, Heißluft und Bäder, die sowohl auf die Heilung der Wunden wie auch auf die Bewegung im Gelenk einen fördernden Einfluß ausüben. Der Hauptwert bei allen Gelenkverletzungen und ihrer Behandlung ist aber auf eine eingehende, sorgfältige Beurteilung jedes Einzelfalles zu legen, und darauf gestützt, ist der als richtig erachtete Weg in der Behandlung so frühzeitig wie möglich einzuschlagen. Dann steigt mit zunehmender Erfahrung und Technik, hauptsächlich auch in der so wichtigen Nachbehandlung, die Möglichkeit konservativ-chirurgischen Verhaltens, und die Erhaltung beweglicher Gelenke selbst bei schwerer Gelenk-Knochenverletzung in sehr erfreulicher Weise; die verstümmelnden Eingriffe, Resektion, Amputation, werden auf die allerschwersten Fälle beschränkt, fast nur primär notwendig; die Aufklappung mit der meist versagenden Nachbehandlung verliert vollends ihre Berechtigung (Sick).

Den besten Erfolg verspricht nicht unser Eingreifen nach eingetretener Vereiterung, sondern die Verhütung derselben. Und dies wird am ehesten erreicht durch Ausrottung des Uebels von vornherein mit der Wurzel, d. h. durch frühzeitige Beseitigung des Infektionsmaterials aus der Wunde. In diesem Sinne muß das Wort Payr's am Schluß seiner oben angeführten Arbeit für die Behandlung von Kniegelenkverletzungen zum kategorischen Imperativ werden: Principiis obsta!

## Nachtrag bei der Korrektur.

Sämtliche Fälle sind inzwischen abtransportiert, und zwar 2, 12, 22, 23 und 28 mit Versteifung des Knies, 15 und 24 mit geringer Beugemöglichkeit, fast bis 135°, 27 mit fast vollkommen verheilter Amputationswunde.

# Lebenslauf.

Verfasser dieser Arbeit, Franz Richard Richter, wurde am 8. Mai 1880 in Röcknitz Kgr. Sachsen geboren. Nach Erlangung des Reifezeugnisses am Kgl. Gymnasium in Wurzen bezog er die Universität Erlangen, wo er zugleich seiner Militärpflicht genügte. Nach anfänglichem juristischen Studium, von Ostern 1902 ab in Leipzig, wendete er sich Wintersemester 1907/08 dem medizinischen zu und bezog Ostern 1908 die Universität Heidelberg, wo er 1910 das Physikum und Dezember 1912 das Staatsexamen bestand. Seit 4. September 1914 befindet er sich im Felde; vorher Assistent an der chirurgischen Abteilung des Diakonissenmutterhauses Paulinenstift in Wiesbaden, Chefarzt Prof. Dr. Heile.